

PENGARUH PAPARAN ASAP ROKOK ELEKTRONIK (E-CIGARETTES) DAN KONVENSIONAL TERHADAP TRAKEA DAN JANTUNG TIKUS PUTIH JANTAN (RATTUS NORVEGICUS STRAIN WISTAR)

Desy Andari^{1*}, Yusrotun Kharimah², Ade Friskilla Harianja³, Dwi Nurwulan Pravitasari⁴

¹Departemen Histologi, Fakultas Kedokteran, Universitas Muhammadiyah Malang

^{2,3} Fakultas Kedokteran, Universitas Muhammadiyah Malang

⁴Departemen Ilmu Kulit dan Kelamin, Fakultas Kedokteran, Universitas Muhammadiyah Malang

e-mail : desy_andari@umm.ac.id

ABSTRAK

Jumlah perokok elektronik semakin meningkat dari 0,3% pada tahun 2011 menjadi 2,5% pada tahun 2015. Kehadiran rokok elektronik diklaim aman bagi penggunaannya akan tetapi penelitian selanjutnya menunjukkan bahwa asap rokok elektronik juga mengandung bahan berbahaya selain nikotin, yakni karbonmonoksida (carbonmonoxide/CO). Kandungan nikotin dan CO inilah yang diduga dapat meningkatkan jumlah sel goblet trakea dan dapat menyebabkan iskemia miokardium pada ventrikel kiri jantung yang berujung pada nekrosis. Penelitian ini dilakukan untuk mengetahui pengaruh paparan asap rokok elektronik dan konvensional terhadap jumlah sel goblet trakea dan nekrosis ventrikel kiri jantung tikus putih jantan (*Rattus norvegicus strain wistar*). Studi eksperimental dengan post test control only group design. 16 ekor tikus dibagi 4 kelompok yaitu kelompok normal, kelompok rokok konvensional (kretek) nikotin 2,3 mg, rokok elektronik nikotin 3 mg, dan rokok elektronik nikotin 0 mg. Trakea dan jantung tikus dibuat sediaan dengan pewarnaan HE dan diamati dengan mikroskop cahaya perbesaran 400x. Semua data dianalisis menggunakan uji One-way ANOVA, Kruskal Wallis dan uji Post-Hoc. Paparan rokok memiliki pengaruh bermakna terhadap jumlah sel goblet (ANOVA $p=0,000$) dan nekrosis ventrikel kiri jantung (Kruskal Wallis $p=0,002$). Uji Post-Hoc menunjukkan perbedaan jumlah sel goblet trakea dan nekrosis ventrikel kiri jantung yang bermakna ($p<0,005$) antara kelompok normal dengan semua kelompok perlakuan dan tidak ada perbedaan yang bermakna antar kelompok perlakuan ($p>0,005$). Hal ini akibat kandungan bahan-bahan toksik seperti karbonmonoksida, propilen glikol, formaldehid, nitrosamine, dan bahan karsinogenik lainnya. Paparan asap rokok elektronik dan rokok konvensional memiliki pengaruh yang sama terhadap peningkatan jumlah sel goblet trakea dan nekrosis ventrikel kiri tikus.

Kata kunci: Rokok elektronik; rokok konvensional; sel goblet trakea; nekrosis; ventrikel kiri jantung

ABSTRACT

Electronic cigarettes (e-cigarette) smoker was increasing from 0.3% in 2011 to 2.5% in 2015. E-cigarettes claimed to be safe for smoker, but subsequent research has shown that e-cigarette smoke also contains harmful ingredients beside nicotine, like carbon monoxide (CO). These contents presumed to increase the goblet cells in the trachea and can cause myocardial ischemia in the left ventricle of the heart which leads to necrosis. This study was conducted to determine the effect of e-cigarette and conventional cigarette smoke on tracheal goblet cells and left ventricular necrosis of the heart of male white rats (*Rattus norvegicus strain wistar*). Experimental study with post-test control only group design. 16 rats were divided into 4 groups: normal group, conventional cigarette group (kretek) with 2.3 mg nicotine, 3 mg nicotine e-cigarette, and 0 mg nicotine e-cigarette. Trachea and heart of rats were prepared using HE-staining and observed with a light microscope with 400x magnification. All data were analyzed using One-way ANOVA, Kruskal Wallis and Post-Hoc tests. Cigarette smoke had a significant effect on tracheal goblet cell (ANOVA $p=0.000$) and left ventricular necrosis of the heart (Kruskal Wallis $p=0.002$). Post-Hoc test showed a significant difference in the number of goblet cells and left ventricular necrosis of the heart (p (removed HTML --) 0.005). This is due to the toxic materials such as carbon monoxide, propylene glycol, formaldehyde, nitrosamines, and other carcinogenic substances. E-cigarette and conventional cigarettes smoke could affect increasing of tracheal goblet cells and left ventricular necrosis of rat.

Keywords: Electronic cigarette; conventional cigarette; tracheal goblet cell; necrosis; left heart ventricle

PENDAHULUAN

Merokok merupakan salah satu kebiasaan yang berdampak buruk terhadap Kesehatan. Perilaku merokok ini telah lama menjadi perhatian secara global sebagaimana ditetapkan WHO sebagai salah satu tujuan untuk menciptakan hidup sehat. Hal ini berlaku juga dengan adanya rokok elektronik yang menimbulkan banyak masalah Kesehatan¹.

Jumlah perokok elektronik di beberapa negara semakin meningkat dari 0,3% pada tahun 2011 menjadi 2,5% pada tahun 2015². Hasil Riskesdas 2018 juga menunjukkan peningkatan pengguna rokok secara umum dibandingkan tahun 2013.³ Meski kehadiran rokok elektronik diklaim aman bagi penggunaannya akan tetapi penelitian selanjutnya menunjukkan bahwa pada asap rokok elektronik juga terkandung bahan berbahaya selain nikotin, yakni karbonmonoksida (carbonmonoxide/CO).⁴

KANDUNGAN ASAP ROKOK

Kandungan nikotin dan CO dalam asap rokok elektronik dan konvensional sebelum menuju paru-paru akan melewati trakea yang merupakan pusat pertahanan terhadap patogen dan partikel-partikel dari lingkungan. Akibat paparan nikotin dan CO terjadi hiperplasia sel goblet pada trakea yang diikuti gangguan sel epitel trakea. Ketika paparan lebih panjang, inflamasi terjadi terus menerus dapat menyebabkan metaplasia sel epitel yang mana hal tersebut adalah lesi pra-neoplastik.⁵

Kandungan nikotin dan CO diduga dapat menyebabkan iskemia miokardium maupun peningkatan Reactive Oxygen Species (ROS) pada ventrikel kiri jantung karena mengandung mioglobin dan mitokondria dalam jumlah yang banyak⁶. Proses terjadinya iskemia pada ventrikel jantung bisa melalui dua cara yaitu melalui difusi pasif melewati endotel ventrikel kiri dan melalui arteri koronaria yang berujung pada terjadinya nekrosis.^{7,8}

BAHAN DAN METODE

Penelitian ini telah mendapatkan izin dari Komisi Etik Penelitian Kesehatan Universitas Muhammadiyah Malang dengan nomor kelaikan etik E.5.a/228/KEPK-UMM/x/2019.

Penelitian ini merupakan penelitian jenis eksperimental dengan metode *Post Test Only Control Group Design*. 16 ekor tikus dibagi 4 kelompok yaitu kelompok normal, kelompok rokok konvensional (kretek) dengan nikotin 2,3 mg diberikan 5 batang sehari (2x/hari), rokok elektronik nikotin 3 mg, dan rokok elektronik nikotin 0 mg diberikan masing-masing sebanyak 3 ml. Proses pengasapan menggunakan smoking pump 2x/hari selama 30 hari.

Trakea dan jantung tikus dibuat sediaan dengan pewarnaan HE dan diamati dengan mikroskop cahaya

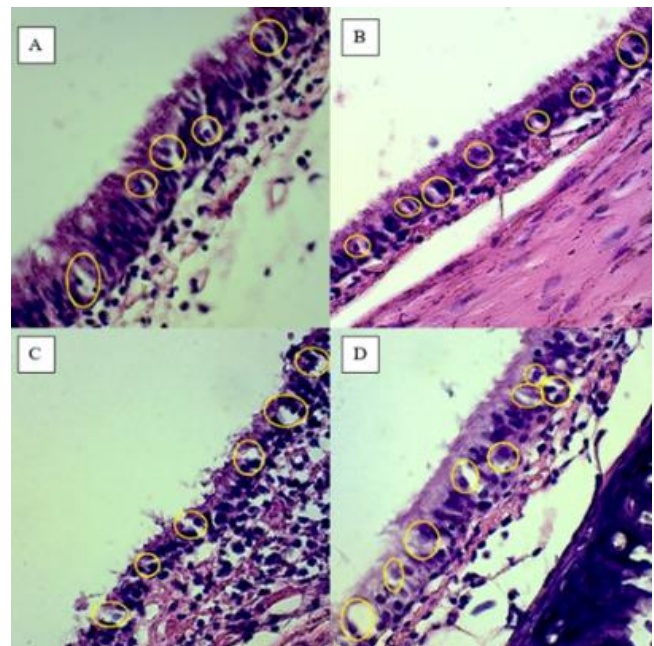
<http://ojs.unud.ac.id/index.php/eum>
doi:10.24843.MU.2023.V12.i3.P07

perbesaran 400x. Penghitungan jumlah sel goblet dan dilakukan pada 5 lapang pandang trakea. Sedangkan penilaian nekrosis menggunakan kriteria Dallas⁹ yang dimodifikasi (0=tidak terdapat infiltrasi neutrofil, 1=terdapat infiltrasi neutrofil saja, dan 2=terdapat infiltrasi neutrofil dan perdarahan⁷ pada 5 lapang pandang ventrikel kiri jantung tikus. Semua pengamatan dilakukan di bawah supervise ahli PA.

HASIL

Hasil pengamatan sel goblet trakea

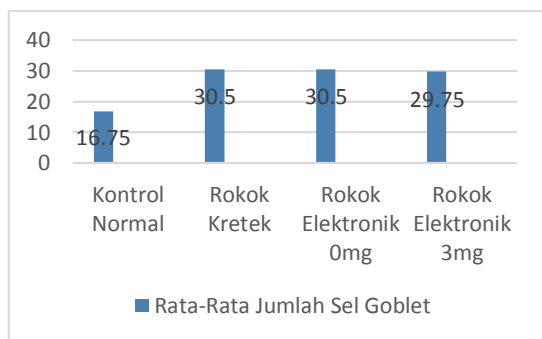
Hasil pengamatan sel goblet pada sediaan trakea tikus putih tampak pada gambar 1 di bawah ini.



Gambar 1. Hasil Pengamatan Sel Goblet Trakea Tampak jumlah sel goblet (lingkaran kuning) paling sedikit pada gambar A (kelompok normal) dibandingkan gambar B (rokok kretek), C (rokok elektronik dgn 0mg nikotin) dan D (rokok elektronik dgn 3mg nikotin). Pewarnaan Hematoksilin Eosin (HE) dan perbesaran 400x.

Jumlah rata-rata sel goblet pada trakea tikus putih akibat paparan asap rokok elektronik (*e-cigarette*) dan konvensional pada tiap kelompok tampak seperti gambar 2.

Berdasarkan gambar 1 dan 2 tampak bahwa kelompok yang memiliki rata-rata jumlah sel goblet paling sedikit adalah kontrol normal, sedangkan kelompok perlakuan rokok kretek, rokok elektronik dengan nikotin 3mg dan rokok elektronik dengan nikotin 0mg memiliki rata-rata jumlah sel goblet yang lebih banyak daripada kelompok normal.



Gambar 2. Rata-rata sel goblet pada trakea tikus putih setiap kelompok

4.2 Hasil pengamatan nekrosis ventrikel kiri

Hasil pengamatan nekrosis pada sediaan ventrikel kiri jantung tikus putih tampak pada gambar 3. Sedangkan Skor nekrosis berdasarkan kriteria Dallas yang dimodifikasi ditampilkan pada tabel 1.

Tabel 1. Skor nekrosis pada ventrikel kiri Tikus Putih Jantan.

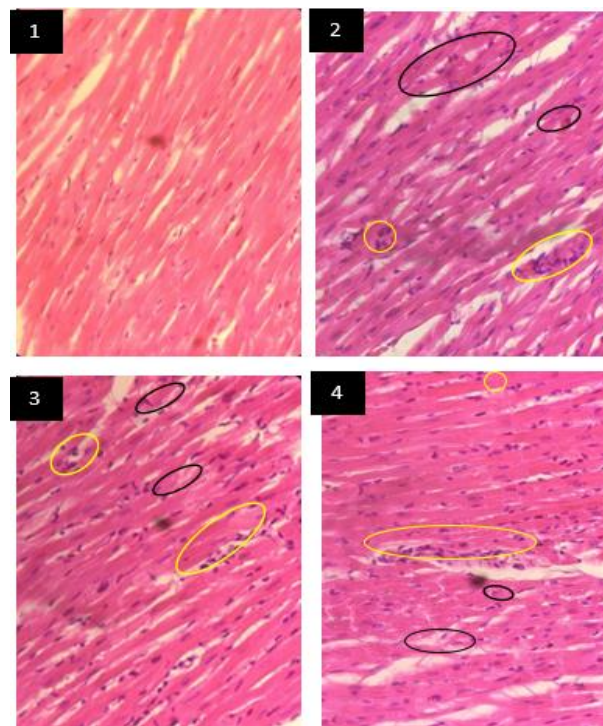
Kelompok	Skor nekrosis dari 5 lapang pandang pada Tikus ke-			
	1	2	3	4
Kontrol normal	0	0	0	0
Rokok Kretek	2	2	2	2
Rokok Elektronik 0mg nikotin	2	2	2	2
Rokok Elektronik 3mg nikotin	2	2	2	2

Keterangan: 0 = tidak ada infiltrasi neutrofil, 1 = terdapat infiltrasi neutrofil, 2 = terdapat infiltrasi neutrofil dan perdarahan

4.3 Analisis Data

Hasil uji *One Way Anova* pada jumlah sel goblet didapatkan $p=0,000$. Hasil uji *Kruskal Wallis* pada skor nekrosis ventrikel kiri jantung didapatkan $p=0,002$. Berdasarkan kedua uji di atas didapatkan bahwa paparan asap rokok elektronik dan konvensional berpengaruh signifikan terhadap jumlah sel goblet trakea maupun nekrosis ventrikel kiri jantung.

Berikutnya dilakukan uji *Post Hoc* dan didapatkan $p<0,05$ pada semua kelompok perlakuan dibandingkan kelompok normal baik untuk jumlah sel goblet trakea maupun skor nekrosis ventrikel kiri. Hasil bisa dilihat pada table 2 dan 3.



Gambar 3 Gambaran Histopatologi ventrikel kiri Tikus Putih

1. Kontrol normal 2. Rokok kretek 3. *E-cigarette* 0mg nikotin 4. *E-cigarette* 3mg nikotin. Lingkaran kuning menandai infiltrasi neutrofil, lingkaran hitam menandai perdarahan. (pewarnaan Hematoxilin Eosin (HE) dan perbesaran 400x.)

Tabel 2 Hasil Uji Post Hoc jumlah sel goblet trakea

	Rokok Kretek	Rokok Elektronik 0mg	Rokok Elektronik 3mg
Kelompok Normal	0,000	0,000	0,000
Rokok Kretek	-	1,000	1,000
Rokok Elektronik 0mg	1,000	-	1,000
Rokok Elektronik 3mg	1,000	1,000	-

1. PEMBAHASAN

Proses pembakaran rokok konvensional menghasilkan karbonmonoksida (CO), formaldehid, metil amina dan lain-lain yang semuanya merupakan bahan toksik.¹⁰ Sedangkan hasil pembakaran aerosol rokok elektronik selain nikotin didapatkan asetildehid, formaldehid dan karbonmonoksida.¹¹

Tabel 3 Hasil Uji Post Hoc Skor Nekrosis

	Normal	Kretek	Elektronik 0mg	Elektronik 3mg
Normal	-	0,008	0,008	0,008
Kretek	0,008	-	1,000	1,000
Elektronik 0mg	0,008	1,000	-	1,000
Elektronik 3mg	0,008	1,000	1,000	-

5.1 Pengaruh Asap Rokok Terhadap Sel Goblet Trakea.

Asap rokok baik kretek (konvensional) maupun elektronik (nikotin 0mg dan 3mg) berpengaruh signifikan terhadap peningkatan jumlah sel goblet trakea. Hal ini disebabkan kandungan radikal bebas dalam asap rokok yang menyebabkan stress oksidatif sehingga memicu proses inflamasi pada trakea. Proses inflamasi diawali dengan peningkatan jumlah *Tumor Necrosis Factor Alpha* (TNF- α) yang membuat neutrophil teraktivasi, beragregasi dan migrasi menjadi *Transforming Growth Factor Alpha* (TGF- α). TGF- α akan mengaktivasi *Epidermal Growth Factor Receptor* (EGFR) sehingga menghambat apoptosis epitel respiratorik yang bersilia untuk berdiferensiasi menjadi sel goblet dengan bantuan IL-13 (Interleukin-13). Selain itu aktivasi EGFR juga membuat sel clara pada epitel respiratorik berdiferensiasi langsung menjadi sel goblet. IL-13 juga diduga dapat menstimulasi terbentuknya sel goblet pada epitel respiratorik.¹²

Adanya karbonmonoksida mengakibatkan ketidakseimbangan antara jumlah oksidan atau radikal bebas dengan jumlah antibodi yang tersedia di dalam tubuh. Keadaan ketidakseimbangan ini dinamakan stres oksidatif yang menyebabkan produksi 8-isoprostane sebagai sinyal untuk pengeluaran mediator sel radang yaitu interleukin 8 (IL-8) sehingga terjadi proses inflamasi yang menyebabkan perubahan pada histologi trakea seperti peningkatan jumlah sel goblet dengan induksi pada gen MUC5AC.¹³

Formaldehid yang dihasilkan rokok konvensional dan elektronik juga memiliki efek sitotoksik. Hal ini sudah terbukti dapat menyebabkan hiperplasia sel goblet, metaplasia sampai displasia dengan diawali proses inflamasi pada orang yang terpapar dalam kurun waktu tertentu.¹⁴

Pengaruh Asap Rokok Terhadap Nekrosis Ventrikel Kiri Jantung.

Asap rokok baik kretek (konvensional) maupun elektronik (nikotin 0mg dan 3mg) berpengaruh signifikan terhadap skor nekrosis ventrikel kiri jantung. Hasil ini selaras dengan penelitian yang dilakukan oleh Tursinawati, dkk mengenai gambaran histopatologi ventrikel kiri jantung tikus putih jantan yang diberi paparan asap rokok elektronik dan konvensional yang menunjukkan bahwa paparan asap rokok elektronik dan konvensional memberikan pengaruh terhadap gambaran inti sel nekrosis pada histopatologi ventrikel kiri tikus putih jantan.¹⁵

Karbonmonoksida memberikan pengaruh melalui ikatan CO dengan Hb, mioglobin dan COX mitokondria yang menyebabkan iskemia pada ventrikel kiri dan berujung pada nekrosis ventrikel kiri jantung.¹⁶ Nikotin sebagai hasil pembakaran rokok juga dapat menyebabkan terjadinya disfungsi endothel dan meningkatkan produksi Reactive Oxygen Species (ROS) pada ventrikel kiri melalui pelepasan katekolamin akibat peningkatan sistem saraf simpatis yang kemudian efeknya akan ikut terlibat dalam proses nekroptosis ventrikel kiri jantung dengan menyebabkan terjadinya iskemia pada ventrikel kiri.^{17,18}

Iskemia ventrikel kiri menyebabkan terjadinya disfungsi mitokondria yang kemudian berakibat pada penurunan pembentukan Adenosina trifosfat (ATP) dan peningkatan ROS. Penurunan produksi ATP menyebabkan terjadinya perubahan inti berupa karioreksis dan kariolisis dan kerusakan membran sel. Sedangkan peningkatan ROS mengakibatkan terjadinya peroksidasi lipid sehingga terjadi kehilangan fosfolipid membran dan membuat membran sel menjadi rusak.⁶ Pada akhirnya keseluruhan proses ini menyebabkan terjadinya proses nekroptosis ventrikel kiri jantung dan berakhir pada fase nekrosis.¹⁸

Hasil penelitian ini selaras dengan penelitian yang dilakukan secara in vitro maupun in vivo yang menunjukkan bahwa paparan asap rokok elektronik dan konvensional sama-sama menimbulkan stress oksidatif dan respon inflamasi pada sel.^{19,20} Beberapa penelitian paparan asap rokok elektronik secara akut pada manusia menunjukkan terjadinya peningkatan frekuensi detak jantung, tekanan darah, maupun penurunan saturasi oksigen yang dapat meningkatkan risiko penyakit kardiovaskular.²¹

Selain menyebabkan masalah kardiovaskular, paparan asap rokok elektronik dan konvensional juga dapat menyebabkan masalah kesehatan lainnya seperti obstruksi paru, hiperplasia laring serta gangguan memori jangka pendek.^{22,23,24}

SIMPULAN DAN SARAN

Paparan asap rokok elektronik (dengan ataupun tanpa nikotin) dan rokok konvensional memiliki pengaruh yang sama terhadap peningkatan jumlah sel goblet trakea dan skor nekrosis ventrikel kiri jantung pada tikus putih jantan (*Rattus norvegicus strain wistar*). Hal ini karena banyaknya bahan toksik yang dihasilkan selain nikotin seperti karbonmonoksida, formaldehid, asetildehid dan metil amina yang akan menimbulkan stress oksidatif dan memicu inflamasi. Kedua proses ini akan menyebabkan masalah kesehatan bukan hanya pada sistem pernapasan dan kardiovaskular, namun bisa juga pada system organ lainnya.

Perlu dilakukan penelitian lebih jauh tentang perbandingan pengaruh rokok konvensional dan elektronik terhadap system organ lain seperti system uropoetika, system reproduksi, system pencernaan dan lain-lain.

UCAPAN TERIMA KASIH

Ucapan terima kasih disampaikan kepada FK UMM dan staff di laboratorium biomedik atas kerjasamanya selama penelitian berlangsung.

DAFTAR PUSTAKA

1. WHO report on the global tobacco epidemic. Electronic Nicotine Delivery Systems (ENDS) are addictive and not. Heal Promot [Internet]. 2021; Available from: <https://www.who.int/teams/health-promotion/tobacco-control/global-tobacco-report-2021>
2. Palipudi KM, Mbulo L, Morton J, Mbulo L, Bunnell R, Blutcher-Nelson G, et al. Awareness and current use of electronic cigarettes in Indonesia, Malaysia, Qatar, and Greece: Findings from 2011-2013 global adult tobacco surveys. *Nicotine Tob Res.* 2016;18(4):501-7.
3. Riskasdas K. Hasil Utama Riset Kesehata Dasar (RISKESDAS). *J Phys A Math Theor* [Internet]. 2018;44(8):1-200. Available from: <http://arxiv.org/abs/1011.1669v0><http://dx.doi.org/10.1088/1751-8113/44/8/085201><http://stacks.iop.org/1751-8121/44/i=8/a=085201?key=crossref.abc74c979a75846b3de48a5587bf708f>
4. Doruk S, Demirtaş I, Akşit H, Erkorkmaz Ü, Seyfikli Z. Assessment of exposure to tobacco smoke: Measurement of exhaled carbon monoxide and hair nicotine. *Turkish J Med Sci.* 2012;42(4):739-45.
5. Kania N. *Pathobiologi Molekuler Paru.* 2014. 1-123 p.
6. Kumar V, Abbas AK, Jon C A. *Robbins Basic Pathology.* tenth edit. Kumar V, Abbas AK, Jon C A, editors. Elsevier; 2018. 910 p.
7. Ross MH, Wojciech Pawlina. *HISTOLOGY A TEXT AND ATLAS with correlated cell and mollecular biology.* 2011. 996 p.
8. Snell R. *Clinical Anatomy by Regions, Ninth Edition* [Internet]. Available from: <http://thepoint.lww.com/snell9e>
9. Baughman KL. Diagnosis of myocarditis death of Dallas criteria. *Circulation.* 2006;113(4):593-5.
10. Tirtosastro S, Murdiyati AS. Kandungan Kimia Tembakau dan Rokok (Chemical Content of Tobacco and Cigarettes) Tirtosastro, S., & Murdiyati, A. S. (2010). Kandungan Kimia Tembakau dan Rokok (Chemical Content of Tobacco and Cigarettes). *Buletin Tanaman Tembakau, Serat & Minyak Industri.* . *Bul Tanam Tembakau, Serat Miny Ind.* 2010;2(1):33-44.
11. Flora JW, Meruva N, Huang CB, Wilkinson CT, Ballentine R, Smith DC, et al. Characterization of potential impurities and degradation products in electronic cigarette formulations and aerosols. *Regul Toxicol Pharmacol* [Internet]. 2016;74(June 2015):1-11. Available from: <http://dx.doi.org/10.1016/j.yrtph.2015.11.009>
12. Hayashi T. Molecular Mechanisms of Metaplasia, Differentiation and Hyperplasia of Goblet Cellin Allergic Asthma. *J Allergy Ther.* 2012;03(03).
13. Rivanda A. Pengaruh Paparan Karbon Monoksida Terhadap Daya Konduksi Trakea. *J Major* [Internet]. 2015;4(8):153-9. Available from: <https://juke.kedokteran.unila.ac.id/index.php/majority/article/view/1491/133>
14. Kedar S, Nagle S, Khairnar P, Jagade M V, Parelkar K. Effect of formaldehyde on nasal mucosa in workers exposed to formaldehyde. *Int J Recent Trends Sci Technol.* 2014;13(1):225-7.
15. Tursinawati Y, Yazid N, Purnawati FW. Gambaran Histopatologi Ventrikel Kiri Tikus Yang Diberi Paparan Rokok Elektrik (ENDS) Dan Konvensional. *Qanun Med.* 2017;1(2):87-93.
16. Rose JJ, Wang L, Xu Q, McTiernan CF, Shiva S, Tejero J, et al. Carbon monoxide poisoning: Pathogenesis, management, and future directions of therapy. *Am J Respir Crit Care Med.* 2017;195(5):596-606.
17. Leone A. Types of Myocardial Necrosis: The Possible Role of Cigarette Smoking. *J Cardiol Curr Res.* 2016;5(5):5-8.
18. Zhe-Wei S, Li-Sha G, Yue-Chun L. The role of necroptosis in cardiovascular disease. *Front Pharmacol.* 2018;9(JUL):1-9.
19. Lerner CA, Sundar IK, Watson RM, Elder A, Jones R, Done D, et al. Environmental health hazards of e-cigarettes and their components: Oxidants and copper in e-cigarette aerosols. *Environ Pollut* [Internet]. 2015;198:100-7. Available from: <http://dx.doi.org/10.1016/j.envpol.2014.12.033>
20. Cervellati F, Muresan XM, Sticozzi C, Gambari R, Montagner G, Forman HJ, et al. Comparative effects between electronic and cigarette smoke in human keratinocytes and epithelial lung cells. *Toxicol Vitri* [Internet]. 2014;28(5):999-1005. Available from: <http://dx.doi.org/10.1016/j.tiv.2014.04.012>
21. Yan XS, D’Ruiz C. Effects of using electronic cigarettes on nicotine delivery and cardiovascular function in comparison with regular cigarettes. *Regul Toxicol Pharmacol* [Internet]. 2015;71(1):24-34. Available from: <http://dx.doi.org/10.1016/j.yrtph.2014.11.004>
22. Kouretas D, Poulianiti K, Chorti M, Jamurtas A, Kostikas K, Tzatzarakis M, et al. Effects of electronic cigarette and tobacco cigarette smoking on complete blood count. *Toxicol Lett.* 2012;211(2012):S64.
23. Flouris AD, Chorti MS, Poulianiti KP, Jamurtas AZ, Kostikas K, Tzatzarakis MN, et al. Acute impact of active and passive electronic cigarette smoking on serum cotinine and lung function. *Inhal Toxicol.*

2013;25(2):91–101.

24. Dawkins L, Turner J, Crowe E. Nicotine derived from the electronic cigarette improves time-based prospective memory in abstinent smokers. *Psychopharmacology (Berl)*. 2013;227(3):377–84.