

## **ACUTE RESPIRATORY DISTRESS SYNDROME DAN ACUTE PNEUMONIA PADA NEAR DROWNING: SEBUAH LAPORAN KASUS**

Michelle Prinka Adyana, S.ked  
*Fakultas Kedokteran Universitas Udayana, Denpasar, Bali*

### **ABSTRAK**

Near drowning merupakan keadaan dimana korban dapat bertahan hidup dalam 24 jam pertama. Badan Kesehatan Dunia (WHO), mencatat tahun 2000 di seluruh dunia ada 400.000 kejadian tenggelam tidak sengaja. Artinya, angka ini menempati urutan kedua setelah kecelakaan lalu lintas. Pneumonia aspirasi merupakan komplikasi dari near drwoning dimana terjadi 80 % kasus pada near drowning, sedangkan 50 % penderita tenggelam menjadi acute respiratory distress syndrome (ARDS). Laporan kasus ini membahas tentang acute respiratory distress syndrome dan acute pneumonia pada near drowning pada seorang laki-laki berumur 24 tahun, yang mengalami tenggelam dipantai selama  $\pm$  15 menit, pada chest x-ray didapatkan edema paru dd/ pnuemonia paru tidak terdapat pneumothorax. Pemeriksaan Multislice Spiral Computed Tomography (MSCT) Thorax didapatkan pneumothorax bilateral fisuura mayor dan minor kanan dan fissura mayor kiri, pneumomediastinum, contusio pulmonum pneumonia/ suspect pneumonia aspirasi, emfisema subcutis. Pada pasien dilakukan perawatan intensif selama 9 hari dan kembali menjalani akitivitas sehari-hari.

**Kata kunci:** *Near drowning, acute respiratory distress syndrome, acute pneumonia*

### **ABSTRAC**

Near drowning is a condition in which the victim survived the first 24 hours. The World Health Organization (WHO) , recorded worldwide in 2000 there were 400,000 incident drowned accidentally . That is, this figure ranks second only to traffic accidents. Aspiration pneumonia is a complication of near drwoning which occurred in 80 % of cases of near drowning, while 50 % of patients sink into acute respiratory distress syndrome ( ARDS ) . This case report discusses the acute respiratory distress syndrome and acute pneumonia in near drowning 24 years old , who had drowned at the beach for  $\pm$  15 minutes , the chest x - ray obtained pulmonary edema dd / lung pnuemonia there pneumothorax . Examination of multislice spiral computed tomography ( MSCT ) bilateral pneumothorax Thorax obtained major and minor fisuura right and left major fissure , pneumomediastinum , pulmonary pneumonia contusio / suspected aspiration pneumonia , emphysema subcutis . In intensive care patients conducted for 9 days and return to akitivitas everyday

**Kata kunci:** *Near drowning, acute respiratory distress syndrome, acute pneumonia*

## PENDAHULUAN

Near drowning adalah suatu keadaan akibat tenggelam didalam air atau media cair lainnya, dimana korban dapat bertahan hidup dalam 24 jam pertama. Jika korban tidak dapat bertahan dalam 24 jam, digunakan istilah drowning ( Golden et al, 1997). Pada tahun 2002, *World Congress of Drowning* mengeluarkan definisi tentang *drowning*, dimana *drowning* adalah suatu proses kegagalan respirasi yang disebabkan tenggelam dalam media cair. Konsensus tidak merekomendasikan penggunaan kata-kata seperti aktif/pasif, *wet/dry*, primer/sekunder, dan *near-drowning*. Acute Respiratory Distress Syndrome dan Acute Pneumonia merupakan komplikasi yang sering terjadi pada near drowning. ARDS merupakan sindrom yang ditandai oleh peningkatan permeabilitas membran alveolar kapiler terhadap air, larutan dan protein plasma, disertai kerusakan alveolar difus, dan akumulasi cairan dalam parenkim paru yang mengandung protein. Sedangkan pneumonia akut penyakit saluran pernapasan bawah akut biasanya disebabkan oleh infeksi. Jenis pneumonia yang sering terjadi pada near drowning adalah pneumonia aspirasi, jumlah kasus pneumonia aspirasi 80% kasus dengan komplikasi sepsis dan abses ota, serta , 50 % penderita tenggelam menjadi acute respiratory distress syndrome (ARDS).

Badan Kesehatan Dunia (WHO), mencatat tahun 2000 di seluruh dunia ada 400.000 kejadian tenggelam tidak sengaja. Artinya, angka ini menempati urutan kedua setelah kecelakaan lalu lintas. Seperempat kasus terjadi pada anak usia 14 tahun atau lebih muda. Pada kelompok usia remaja (15-24 tahun), sebagian besar terjadi di sumber air alami (danau, sungai, laut). Insiden kematian akibat tenggelam bervariasi,

kematian akibat tenggelam hanya 1 dari 20 kematian di air. Centers for Disease Control and Prevention (CDC) melaporkan 5.700 orang dirawat karena near drowning antara tahun 2005-2009 di USA, 50% memerlukan perawatan khusus (CDC,2012) dan menjadi penyebab kematian kedua pada anak usia 1-4 tahun. Negara kepulauan seperti jepang dan Indonesia memiliki resiko lebih tinggi kasus tenggelam.

## KASUS

AS, 24 tahun, laki-laki datang dengan penurunan kesadaran ke UGD RSUP Sanglah rujukan dari BIMC dengan diagnosis Near Drowning with Acute Respiratory Distress Syndrome Acute Pneumonia. Pasien dikatakan mengalami tenggelam dipantai seminyak ± 6 jam sebelum masuk rumah sakit. Menurut temannya pasien tenggelam selama ± 15 menit. Pasien dikatakan berada dipinggir pantai kemudian tiba-tiba ombak besar menghantam mereka dan terlempar ke dalam air. Penjaga pantai segera menolongnya. Pasien ditemukan tidak sadar, mata terbuka tapi tidak ada respon, tidak bernafas oleh penjaga pantai segera diberikan resusitasi jantung paru selama 5 menit. Pasien tiba-tiba dapat bernafas spontan kembali dan mata kembali fokus namun tidak dapat bersuara, pernafasan terdengar wheezing. Pasien segera dibawa keRS terdekat yaitu BIMC.

Saat Di BIMC pasien dikatakan kesadaran : samnolence dengan TD Normal, tachypneu, takikardi, hipoksia berat dan tidak ada demam. Airway clear, tidak ada obstruksi. Pernafasan spontan dengan RR : 32/Xm oxygen sat : 37 % RA. Circulation ditemukan nadi kuat yaitu 162x/m. Pasien tampak distress pulmonal. Retraksi intercostal, nasal flare, wajah sianosis, keringat, dan pucat. Tidak ditemukan tanda-tanda

trauma. Mata : PERRL. THORAX : Tidak tampak deformitas, tidak ada bruit, adanya intercostal dan suprasternal retraksi., wheezing (+), Rhonki (+). Abdominal/pelvic dalam batas normal. Riwayat trauma tidak ada. Riwayat kejang sebelumnya tidak ada. Riwayat asma ada. Riwayat penyakit jantung disangkal.

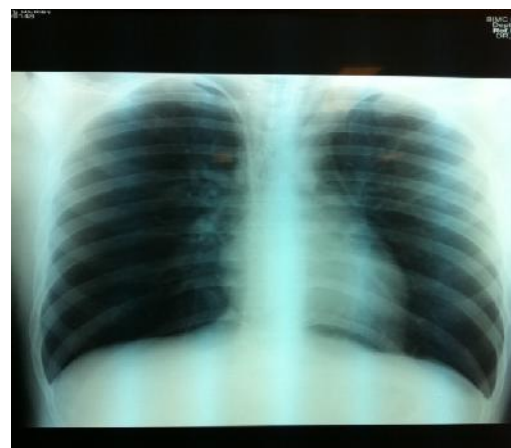Selama di BIMC sudah mendapatkan mediaksi Fentanyl 500 mcg /24 jam, Midazolam 10 mg/hari, Furosemide 7 mg/hr, Amiodarone 300 mg IV, Merpenem 1 gr IV, nexium 40 mg IV, Cedantron 4 mg IV, Somerol 62,5 mg IV, Metiprolol 100 mg, Ecron 4 mg IV/hr, Midazolam 5 mg IV prn, Farmadol 1 gr IV prn, Nebulization dengan ventolin 5 mh + bisolvon 4 mg.

Pasien di BIMC sudah di intubasi karena hipoksia yang persisten. Pasien sudah diberikan epineprine, steroid dan aminophilin. Di BIMC pasien sempat dirawat di intensive care unit untuk monitoring gagal nafas yang disebabkan oleh near drowning. Chest x-ray didapatkan edema paru dd/ pneumonia paru tidak terdapat pneumothorax. Di ICU Pasien dipasang ventilator setting *pressure control*, frekuensi nafas 12, Tx : 1,6, I:E = 1:2.12, FiO2 100% dan PEEP 8, Vena Sentral : 40. Pasien pernah diberikan diuretic dan midazolam drip, anti antiarytmia. Chest Xray ulang didapatkan pelebaran mediastinum dan subcutaneous emphysema.

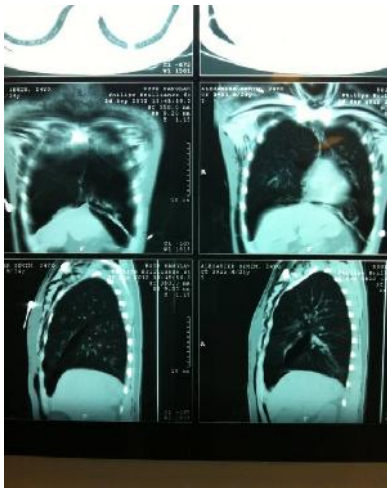
Saat di Ruang intensif RSUP Sanglah pasien datang dengan sudah terpasang OTT dan ventilator dengan setting . *pressure control*, frekuensi nafas 20, Tipe Ventilasi PCMV :30 Tx : 1,6, I:E = 1:2.12, FiO2 100% dan PEEP 10, Vena Sentral : 40. Dari pemeriksaan fisik tekanan darah 110/70 mmHg, nadi 88 x/m, suhu 36,7 °C. SSP masih dalam

pengaruh obat, RP +/- isokor 2/2mm. respirasi on ventilator, vesikular +/+, Rhonki +/+, Wh+ /+Emphysema Subcutis daerah leher sampai dada atas dengan saturasi O2 80-90%. Cardiovascular S1 S2 tunggal regular, murmur (-). Abdomen : nyeri tekan tidak ada , BU + normal, distensi tidak ada. Urogenital terpasang kateter. Ekstremitas akral hangat. Pasien dimonitor dengan monitor EKG, tekanan darah non-invasif, saturasi oksigen, tekanan vena sentral dan pengukuran urine output. Selain itu, Pasien juga sudah terpasang NGT dan kateter urine. Pada pemeriksaan Rontgen Thorax memperlihatkan pelebaran mediastinum dan subcutaneous emphysema dari daerah leher hingga dada (Gambar 1).

Pemeriksaan laboratorium CBC : WBC:  $13.67 \times 10^3 /\mu\text{L}$  / HGB 15.9 mg/dl / HCT 48.6 % / PLT  $31 \times 10^3 /\mu\text{L}$ . Kimia darah BUN 14 mg/Dl / SC 1,39 mg/Dl / Na 144 mmol/L / K 4,8 mmol/L. Analisis Gas Darah didapatkan pH 7.23/ pCO2 66 mmHg / pO2 93 mmHg / HCO3 27 mmol/L / BE -2.4 mmol/L / SO2 95 %. Pemeriksaan MSCT Thorax didapatkan pneumothorax bilateral fisura mayor dan minor kanan dan fissura mayor kiri, pneumomediastinum, contusio pulmonum pneumonia/ suspect pneumonia aspirasi, emfisema subcutis (Gambar 2 dan 3). Adanya tear/ruptur pada bronkus /trachea belum dapat disingkirkan sehingga diputuskan untuk dipasang thoracostomy ESD D et S oleh BTKV.



Gambar 1. Rontgen Thorax.



Gambar 2. MSCT Thorax

Selama dirawat diruang intensif konsentrasi oksigen inspirasi ( $FiO_2$ ) dikurangi secara bertahap sesuai dengan perbaikan dari analisa gas darah. Keadaan pasien semakin membaik pada hari kelima perawatan diruang intensif. Sedasi dihentikan dan pasien di ekstubasi setelah penggunaan mesin ventilator. Selama perawatan di ruang terapi intensif, hemodinamik pasien stabil dengan MAP berkisar antara 70-120 mmHg, nadi 60-80x/menit, vena central 7-8 cm H<sub>2</sub>O. Suhu berkisar 36,5-37,4°C. Urine output berkisar antara 1-2cc/kg/jam. Pasien sadar, mengenal waktu dan tempat dengan benar. Fungsi otak baik, tidak ditemukan defisit neurologis. Pasien kemudian dipindahkan ke ruangan setelah 9 hari perawatan intensif.

## DISKUSI

Dilihat dari posisi jenazah, posisi Diagnosis pada pasien ini ditegakan berdasarkan anamnesis , pmeeriksaan fisik dan pemeriksaan penunjang pada Berdasarakan anamnesis dikatakan pasien mengalami tenggelam dipantai seminyak  $\pm$  6 jam SMRS. Menurut temannya pasien tenggelam selama  $\pm$  15 menit. Pasien dikatakan terseret ombak kemudian penjaga pantai menolongnya. Pasien ditemukan tidak sadar, mata terbuka tapi tidak ada respon, tidak bernafas oleh penjaga pantai dan segera diberikan resusitasi jantung paru selama 5 menit. Pasien tiba – tiba dapat bernafas spontan kembali dan mata kembali fokus tetapi tidak bersuara. Pernafasan pasien dikatakan terdengar wheezing. Setelah diselamatkan pasien segera dibawa ke RS terdekat yaitu BIMC . Berdasarkan teori, near drowning adalah suatu keadaan akibat tenggelam di dalam air atau media cair lainnya, dimana korban dapat bertahan hidup dalam 24 jam pertama (Suzanne MS, 2009).

Pada pemeriksaan fisik didapatkan kesadaran : samnolence dengan TD Normal, tachypneu, takikardi, RR : 32 x/m sat o<sub>2</sub> : 37 % RA. Nadi: 162x/m. Pasien tampak adanya distress pulmonal. Retraksi intercostal, nasal flare, wajah sianosis, keringat, dan pucat. Pemeriksaan thorax tidak tampak deformitas, tidak ada bruit, adanya intercostal dan suprasternal retraksi., wheezing (+), Rhonki (+). Abdominal/pelvic dalam batas normal. Berdasarkan gejala klinis tersebut pada pasien ini mengarah pada near drowning acute respiratory distress syndrome dengan dd aspirasi pneumonia. Menurut teori pada keadaan normal ketika seseorang tenggelam cukup lama menyebabkan pernafasan normal tidak terjadi, korban akan panik dan berusaha menahan nafas kemudian terjadi

laringospasme yang menyebabkan berhentinya pertukaran gas dalam paru. Setelah laringospasme berakhir terjadilah aspirasi cairan masuk dalam paru<sup>3</sup>. Aspirasi sebanyak 1-3 ml/kg air dapat menyebabkan surfaktan rusak, menurunnya kemampuan ventilasi/perfusi (*V/Q mismatch*), menurunnya kapasitas residu fungsional (FRC) dan edema paru menyebabkan kegagalan dalam pertukaran gas yang signifikan. Kegagalan pertukaran gas yang signifikan ini menyebabkan terjadinya penurunan O<sub>2</sub> dalam darah sehingga menyebabkan hipoksia jaringan. Hipoksia yang terjadi terus menerus menyebabkan terjadinya takikardi, tachypnea, Retraksi intercostal, nasal flare, wajah sianosis, keringat, dan pucat Acute respiratory distress syndrome (ARDS) yang terjadi akibat kerusakan fungsi surfaktan dan edema paru neurogenik merupakan komplikasi yang umum akibat tenggelam (Mark Harries,2010), (Suzanne MS, 2009).

Dari Pemeriksaan penunjang laboratorium ditemukan DL : 25/09/12 WBC 13.67/ HGB 15.9/ HCT 48.6/ PLT 317, AGD : pH 7.23 ↓/ pCO<sub>2</sub> 66 ↑/ pO<sub>2</sub> 93/ HCO<sub>3</sub> 27/ BE -2.4/ SO<sub>2</sub> 95, KIMIA :BUN 14/ SC 1.39 (0,7-1,2)/ Na 144/ K 4.8/ Cl 104/ Ca 9.0 Pada analisis gas darah didapatkan asidosis respiratorik, hypercarbia, hypoxemia. Pada pasien ini didapatkan pada rontgen thorax terdapat edema paru dan pneumonia paru tidak terdapat pneumothorax. Namun pada pasien ini setelah 24 jam kejadian dan post intubasi terjadi pemburukan. Pada ct-scan thorax didapatkan pneumothorax bilateral fisura mayor dan minor kanan dan fisura mayor kiri, pneumomediastinum, contusio pulmonum pneumonia/ suspect pneumonia aspirasi, emfisema subcutis dan adanya tear/ruptur pada bronkus

/trachea belum dapat disingkirkan sehingga diputuskan untuk dipasang thoracostomy WSD D et S oleh BTKV.

Hal ini sesuai dengan teori near drowning pada air laut, air laut yang hipertonis menyebabkan dengan cepat terjadi perpindahan cairan dari sirkulasi ke alveoli karena tekanan osmotik yang tinggi pada alveoli. Menyebabkan volume paru meningkat terjadilah edema paru seperti yang terjadi pada pasien ini. Air garam yang masuk ke paru menyebabkan surfaktan menghilang, dan protein kaya cairan eksudat secara cepat masuk kedalam alveoli dan interstisium pulmoner. Compliance menurun, membrane dasar alveolus-kapiler rusak dan terjadinya shunt intrapulmonar. Hasil ini akan menginduksi cepat terjadinya hipoksia yang berat. Hipoksia yang berat ditandai dengan respon takikardi, tachypnea, hyperventilasi. Cairan yang masuk menginduksi terjadinya bronchospasme yang menyebabkan hipoksia. Hipertensi pulmoner dapat timbul sekunder akibat pelepasan mediator inflamasi. (Mark Harries,2010), (Suzanne MS, 2009).

Pasien ditolong oleh penjaga pantai, pasien ditemukan apneu kemudian dilakukan CPR selama 5 menit kemudian pasien dapat bernafas spontan kemudian dibawa ke rmh skt terdekat. Berdasarkan teori penolongan pada pasien near drowning Idealnya dengan penanganan agresif yang harus dimulai pada saat kejadian. Penderita harus diangkat dari air secepat mungkin. AHA (*American Heart Association*) merekomendasikan pertolongan nafas pada pasien henti nafas sesuai dengan ACLS 2005. Oleh karena itu pertolongan pertama pra hospital tetap dengan prinsip ABC: Airway, Breathing, dan Circulation, sangat penting dilakukan ( Kurt W, dkk, 2009)

Di BIMC pasien dibawa ke UGD Hal yang pertama diperhatikan adalah jalan nafas dan pola nafas. Frekuensi nafas dan saturasi oksigen merupakan petunjuk berat kerusakan paru maka dari itu pada pasien ini jalan nafas segera dibersihkan dari material yang menghalangi, dipasang monitor jantung dan pulse oxymeter. Pada pasien ini terjadi gangguan ventilasi yang berat menyebabkan hypoksia yang berat merupakan indikasi intubasi. Pada Pasien ini dilakukan intubasi segera untuk .meningkatkan ventilasi pasien. Di ICU Pasien dipasang ventilator setting *pressure control*, frekuensi nafas 20, Tx : 1,6, I:E = 1:2.12, FiO<sub>2</sub> 100% dan PEEP 10, Vena Sentral : 40. Pasien diberikan diuretic dan midazolam drip, anti antiarytmia. Chest Xray ulang didapatkan pelebaran mediastinum dan subcutanneus emphysema. Pasien juga diberikan inhaler karena pada pasien terjadi bronkospasme. Pada pasien ini diberikan antibiotik propilaksis karena berdasarkan teori Kuman *Aeromonas pneumonia* sering berkembang dalam 24 jam setelah terjadinya tenggelam. Aspirasi pneumonia merupakan komplikasi yang dapat terjadi pada near drowning. (Kurt W, dkk, 2009), (Gregorakos L, dkk 2009).

#### DAFTAR PUSTAKA

Golden. FC, Tipton.MJ, Scott RC. Immersion, near-drowning & drowning. BrJ Anaesth 1997;79:21

Gregorakos L, Markou N, Psalida V, et al. Near-drowning: clinical course of lung injury in adults (2009)

Joseph LA, Modell Jerome. Drowning Update 2009. The American Society of Anesthesiologists. 2009;110:1390-401

Kurt W, Clifed D, Philip G. Management of the Drowned Patient. EM reports 2009;30:185-193

Mark Harries. Near Drowning. New England Journal of Medicine 2010;337:1545

Suzanne MS, William HS, Drowning. eMedicine Emergency Medicine Jun 9, 2009