

HUBUNGAN ANTARA EKSPRESI *VASCULAR ENDOTHELIAL GROWTH FACTOR* (VEGF) DENGAN BERBAGAI PARAMETER PATOLOGI KARSINOMA SEL SKUAMOSA SERVIKS UTERI DI RSUP SANGLAH DENPASAR

Annie Minerva Datui¹, Ni Wayan Winarti¹, Luh Putu Iin Indrayani Maker¹,
I Gusti Ayu Sri Mahendra Dewi¹, Ni Putu Sriwidyani¹, I Made Muliarta²

¹ Departemen Patologi Anatomi, Fakultas Kedokteran Universitas Udayana, RSUP Sanglah, Denpasar, Bali, Indonesia.

² Departemen Fisiologi, Fakultas Kedokteran Universitas Udayana, Denpasar, Bali, Indonesia.

ABSTRAK

Kanker serviks merupakan keganasan tersering kedua pada wanita dengan angka morbiditas dan mortalitas yang meningkat. *Vascular Endothelial Growth Factor* (VEGF) merupakan faktor pro-angiogenik yang memicu angiogenesis pada berbagai keganasan. Ekspresi VEGF yang berlebih dikaitkan dengan prognosis buruk dan berperan penting dalam perkembangan kanker serviks. Penelitian ini bertujuan mengetahui hubungan antara ekspresi VEGF dengan berbagai parameter patologi karsinoma sel skuamosa serviks uteri di RSUP Sanglah Denpasar. Penelitian ini menggunakan rancangan studi potong-lintang. Sampel adalah penderita karsinoma sel skuamosa serviks yang menjalani radikal histerektomi dan diseksi kelenjar getah bening serta dilakukan pemeriksaan histopatologi di Laboratorium Patologi Anatomi RSUP Sanglah Denpasar tahun 2016-2019 dengan besar sampel 36. Ekspresi VEGF dinilai dengan pemeriksaan imunohistokimia dalam bentuk *H-score* dan hubungan ekspresinya dinilai pada parameter ukuran tumor (≤ 4 cm, >4 cm), ekstensi tumor (intra, ekstra-uterus), ada tidaknya invasi limfovaskular, *vascular density* (rendah, tinggi) serta ada tidaknya metastasis kelenjar getah bening. Hasil penelitian menggunakan analisis *Chi-square* dengan nilai $p < 0,05$ menunjukkan terdapat hubungan antara ukuran tumor dengan ekspresi VEGF ($p = 0,035$) (IK 95% 1,1-3,1). Selain itu, tumor berukuran > 4 cm memiliki kemungkinan ekspresi VEGF tinggi sebesar 2,17 kali dibandingkan tumor berukuran ≤ 4 cm. Tidak terdapat hubungan antara ekspresi VEGF dengan ekstensi tumor, invasi limfovaskular, *vascular density* dan metastasis kelenjar getah bening. Sebagai simpulan, terdapat hubungan antara ukuran tumor dengan ekspresi VEGF. Ukuran tumor > 4 cm memiliki kemungkinan lebih besar menyebabkan ekspresi VEGF tinggi sehingga tumor berukuran besar memiliki peluang untuk terapi target anti-VEGF. Tidak terdapat hubungan antara ekspresi VEGF dengan ekstensi tumor, invasi limfovaskular, *vascular density* dan metastasis kelenjar getah bening.

Kata kunci: ekspresi VEGF, Karsinoma sel skuamosa, serviks uteri.

ABSTRACT

Cervical cancer is the second most common malignancy in women with increasing morbidity and mortality rate. *Vascular Endothelial Growth Factor* (VEGF) is known as one of pro-angiogenic factors that induce angiogenesis in various malignancy. *Vascular Endothelial Growth Factor* (VEGF) overexpression is associated with poor prognosis and plays an important role in cervical cancer progression. This study aimed to investigate the association between VEGF expression and pathological parameters of squamous cell carcinoma of uterine cervix in Sanglah General Hospital Denpasar. This is a cross-sectional study design. The sampel size was 36 paraffin blocks

which were selected by consecutive sampling. Pathological parameter data were divided into 2 categories; tumor size (≤ 4 cm, >4 cm), tumor extension (intra and extra-uterine), lymphatic vascular invasion (positive, negative), vascular density (low, high) and lymph node metastasis (positive, negative). VEGF expressions were examined by immunohistochemical technique and evaluated by Histo-Score method. All variables were analyzed by *Chi-square* analysis with significance value $p < 0.05$. Chi-square analysis revealed an association between tumor size and VEGF expression ($p=0.035$). In addition, large tumor size (>4 cm) has 2.17 times probability of causing high VEGF expression. *Vascular Endothelial Growth Factor* (VEGF) expression were not associated with tumor extension ($p=0.502$), lymphatic vascular invasion ($p=0.346$), vascular density ($p=0.364$) and lymph node metastasis ($p=0.209$). This study has proved that tumor size is associated with VEGF expression. Large tumor size has greater risk of causing high VEGF expression therefore anti-VEGF targeted therapy could be proposed in large tumor size. There were no association between VEGF expression and tumor extension, lymphatic vascular invasion, vascular density and lymph node metastasis.

Keywords: VEGF expression, squamous cell carcinoma, uterine cervix.

PENDAHULUAN

Kanker serviks merupakan keganasan tersering kedua pada wanita dengan angka morbiditas dan mortalitas yang terus meningkat.¹ *The International Agency for Research on Cancer* (IARC) melaporkan 570.000 kasus kanker serviks dengan angka kematian sebanyak 311.000 pada tahun 2018.² Di Indonesia, kejadian kanker serviks sekitar 23,4 per-100.000 penduduk dengan angka kematian rerata 13,9 per-100.000 penduduk. Angka kejadian kanker serviks di Bali sekitar 43 per-100.000 penduduk. Data dari Laboratorium Patologi Anatomi RSUP Sanglah Denpasar dari tahun 2011 hingga 2015 melaporkan 574 pasien terdiagnosis kanker serviks serviks.³

Karsinoma sel skuamosa merupakan varian paling umum dari kanker serviks (75%) diikuti oleh adenokarsinoma (20%) dan karsinoma neuroendokrin sel kecil (5%).⁴ Dalam karsinogenesis dikenal delapan *hallmarks of cancer*, salah satunya adalah kemampuan sel kanker dalam menginduksi angiogenesis.⁵ Angiogenesis adalah pembentukan pembuluh darah baru dari pembuluh darah yang telah ada sebelumnya dan proses ini diregulasi oleh faktor pro-angiogenik.⁶

Vascular Endothelial Growth Factor (VEGF) merupakan salah satu faktor pro-angiogenik yang termasuk dalam kelompok hormon yang memiliki ikatan sistein dan kelompok molekul pensinyalan ekstraseluler. Protein ini bekerja melalui ikatan dengan VEGFR yang akan merangsang proliferasi, *survival* dan migrasi sel endotel. Sel tumor mampu mengekspresikan VEGF melalui aktivasi HIF-1 α dalam kondisi stres hipoksia. Ekspresi VEGF yang berlebih dikaitkan dengan prognosis yang buruk dan berperan penting dalam perkembangan kanker serviks.^{7,8}

Studi oleh Mandic dkk.⁹ menemukan perbedaan ekspresi VEGF yang bermakna dengan berbagai parameter patologis karsinoma sel

skuamosa serviks, antara lain: ukuran tumor >2 cm, kedalaman invasi stroma, status kelenjar getah bening dan infiltrasi korpus uterus. Penelitian oleh Zhang dkk.¹⁰ yang mengevaluasi nilai prognostik VEGF pada pasien kanker serviks menemukan bahwa ekspresi VEGF yang tinggi merupakan biomarker prediktif karsinoma serviks sedangkan nilai prognostik VEGF pada karsinoma gaster, payudara dan paru telah terbukti sebelumnya.

Tujuan penelitian ini adalah untuk mengetahui hubungan antara ekspresi VEGF dengan berbagai parameter patologi karsinoma sel skuamosa serviks uteri di RSUP Sanglah. Studi ini diharapkan dapat membuktikan bahwa ekspresi VEGF tinggi merupakan biomarker prediktif karsinoma skuamosa serviks.

BAHAN DAN METODE

Sampel

Penelitian ini menggunakan desain potong-lintang. Besar sampel penelitian ini adalah 36 blok parafin. Sampel dipilih secara *consecutive sampling*. Blok parafin pasien karsinoma sel skuamosa serviks yang dilakukan histerektomi radikal dan diseksi kelenjar getah bening diperiksa secara histopatologi di Laboratorium Patologi Anatomi Fakultas Kedokteran Universitas Udayana/RSUP Sanglah Denpasar periode 2 Januari 2016 hingga 30 Juni 2019. Penelitian ini telah mendapat izin dari Komisi Etik Riset Universitas Udayana/RSUP Sanglah dengan nomor referensi surat keterangan etik 2199/UN14.2.2.VII.14/LT/2020.

Kriteria inklusi adalah blok parafin pasien karsinoma sel skuamosa serviks yang telah menjalani histerektomi radikal dan diseksi kelenjar getah bening serta mengandung jaringan tumor yang cukup. Kriteria eksklusi adalah pasien yang pernah menjalani terapi *neo-adjuvant*. Variabel bebas pada studi ini adalah ukuran tumor,

ekstensi tumor dan ekspresi VEGF sedangkan variabel terikatnya adalah invasi limfovaskular, *vascular density*, metastasis kelenjar getah bening dan ekspresi VEGF.

Penilaian *vascular density*

Definisi *vascular density* adalah konsentrasi atau densitas total pembuluh darah dan pembuluh limfatik pada tumor ganas.¹¹ Kepadatan pembuluh darah dievaluasi dengan pewarnaan *Hematoxylin & Eosin* (H&E) menggunakan mikroskop cahaya binokuler Olympus CX22. Preparat H&E diperiksa dengan perbesaran rendah (x40) untuk menentukan area intratumoral dan peritumoral dengan vaskularisasi terbanyak (*hot spot*). Jumlah dari tiga lapang pandang *hot spot* berturut-turut (x200) dinilai kemudian rata-rata dan dihitung sebagai *vascular density* dari sampel.^{12,13,14} Analisis kurva ROC digunakan dalam menentukan nilai *cut-off* dari *vascular density* untuk membagi sampel ke dalam kelompok *vascular density* rendah dan tinggi. Pembuluh darah didefinisikan sebagai lumen yang disokong oleh otot polos, dilapisi oleh endotel. Pembuluh limfatik didefinisikan sebagai lumen dengan lapisan endotel, tanpa eritrosit dan tidak disokong oleh otot polos. Area nekrosis, fibrosis, dan sklerosis tidak diperhitungkan.¹⁵ Interpretasi *vascular density* dievaluasi oleh dua ahli patologi dengan tidak mengetahui data klinis masing-masing sampel.

Pewarnaan imunohistokimia

Ekspresi VEGF adalah ekspresi protein VEGF yang diperiksa dengan teknik imunohistokimia, menggunakan antibodi monoklonal anti-VEGF tikus sebagai antibodi primer dan dievaluasi dengan mikroskop cahaya binokuler Olympus CX22 LED. Persentase ekspresi VEGF dinilai dengan perbesaran rendah (x40) dan intensitas dinilai dengan perbesaran tinggi (x400). Imunoreaktivitas sitoplasma dan membran sel tumor dievaluasi secara semikuantitatif menggunakan *histo-score* (*h-score*). Intensitas pewarnaan (skala 0-3) dan persentase sel positif (0-100%) dikalikan untuk menghasilkan *h-score* dengan rentang nilai 0-300. Analisis kurva ROC digunakan untuk menentukan nilai *cut-off* ekspresi VEGF untuk membagi sampel ke dalam kelompok ekspresi rendah dan tinggi. Sel endotel pada jaringan serviks normal di

sekitar tumor digunakan sebagai kontrol positif internal sedangkan kontrol negatif dicapai dengan menghilangkan antibodi primer.¹⁶ Interpretasi protein VEGF secara visual dinilai oleh dua ahli patologi yang tidak mengetahui data klinis sampel.

Analisis statistik

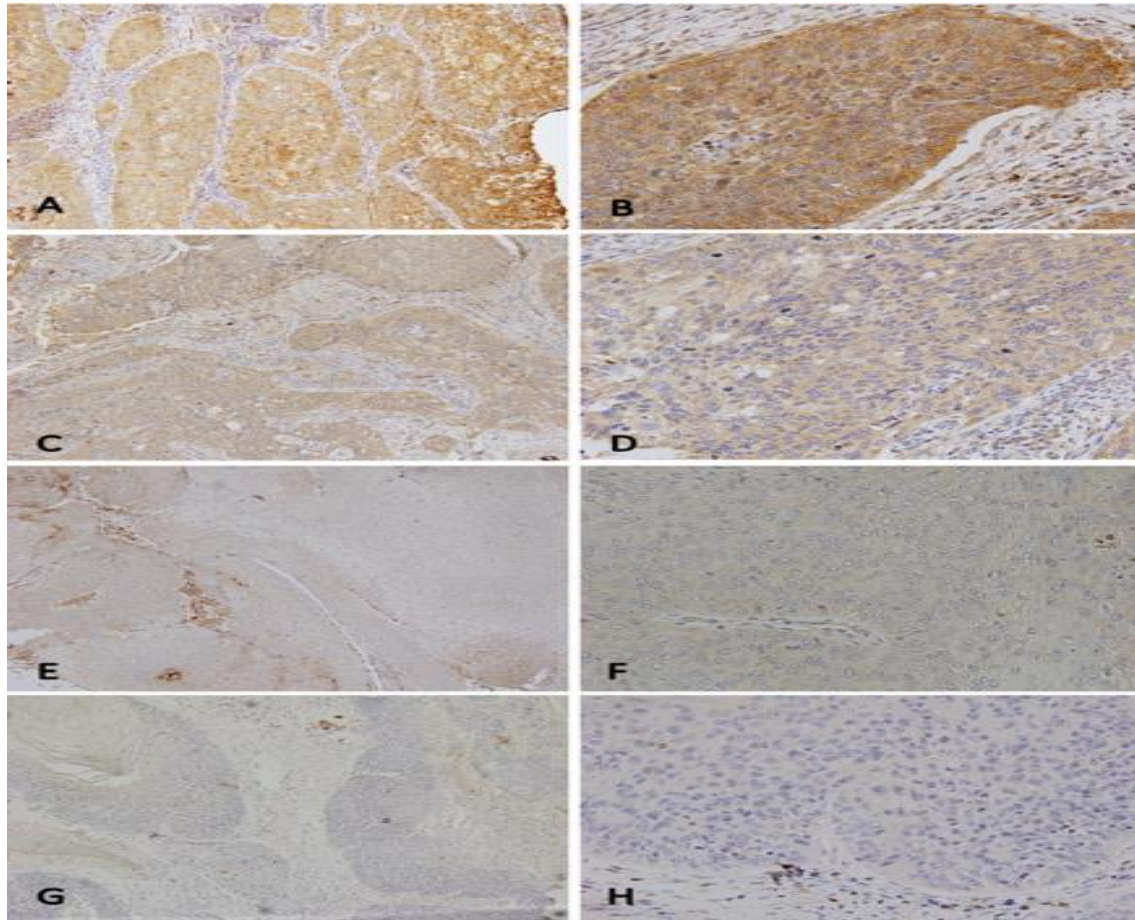
Analisis hubungan antara ekspresi VEGF dan parameter patologik menggunakan uji *chi-square*. Data diolah menggunakan program *Statistical Package for the Social Sciences* (SPSS) 20.0 untuk Windows.

HASIL

Selama penelitian, ditemukan 41 sampel dengan diagnosis karsinoma sel skuamosa serviks dan dipilih sebanyak 36 sampel berdasarkan kriteria inklusi dan eksklusi. Sampel terdiri dari 32 karsinoma sel skuamosa tanpa keratinisasi dan 4 karsinoma sel skuamosa dengan keratinisasi. **Tabel 1** menyajikan karakteristik variabel patologik sampel. Metastasis kelenjar getah bening positif hanya ditemukan pada 8 (22,22%) sampel.

Analisis kurva ROC menunjukkan 21,17 sebagai *cut-off* dari *vascular density*. Sampel dengan skor < 21,17 diklasifikasikan sebagai *vascular density* rendah sedangkan skor ≥ 21,17 diklasifikasikan sebagai *vascular density* tinggi. Pulasan imunohistokimia VEGF menunjukkan ekspresi yang heterogen (**Gambar 1**). Skor *cut-off* ekspresi VEGF adalah 198 berdasarkan analisis kurva ROC. Sampel dengan skor <198 diklasifikasikan sebagai ekspresi rendah sedangkan skor ≥ 198 diklasifikasikan sebagai ekspresi tinggi.

Analisis *chi-square* menunjukkan hubungan antara ekspresi VEGF dengan ukuran tumor (p=0,035) seperti yang ditunjukkan pada **Tabel 2**. Selain itu, rasio ekspresi VEGF tinggi 2,17 kali lebih besar pada ukuran tumor > 4cm. Ekstensi tumor (p=0,502), invasi limfovaskular (p=0,346), *vascular density* (p=0,364) dan metastasis kelenjar getah bening (p=0,209) tidak berhubungan dengan ekspresi VEGF seperti terlihat pada **Tabel 3, Tabel 4, Tabel 5 dan Tabel 6**.



Gambar 1. Ekspresi imunohistokimia VEGF. Ekspresi VEGF kuat(A-B); Ekspresi VEGF sedang (C-D); Ekspresi VEGF lemah (E-F); Hilangnya ekspresi VEGF (G-H).

Tabel 1. Karakteristik variabel patalogik

Variabel Patalogik	Frekuensi	Persentase (%)
Ekspresi VEGF		
Rendah	16	44,40
Tinggi	20	55,60
Ukuran tumor		
≤ 4 cm	11	30,56
> 4 cm	25	69,44
Ektensi tumor		
Intra-uterus	18	50,00
Extra-uterus	18	50,00
LVI		
Negatif	21	58,33
Positif	15	41,67
<i>Vascular density</i>		
Rendah	21	58,33
Tinggi	15	41,67
Metastasis KGB		
Negatif	28	77,78
Positif	8	22,22

Tabel 2. Analisis *chi-square* ekspresi VEGF dengan ukuran tumor

Variable	Ekspresi VEGF		Total	RP	95% IK	p
	Rendah	Tinggi				
Ukuran tumor						
≤ 4 cm	9 (25,0%)	2 (5,5%)	11	2,17	1,1-3,1	0,035
> 4 cm	11 (30,6%)	14 (38,9%)	25			

Tabel 3. Analisis *chi-square* ekspresi VEGF dengan ekstensi tumor

Variabel	Ekspresi VEGF		Total	RP	95% IK	p
	Rendah	Tinggi				
Ekstensi tumor						
Intra-uterus	11 (30,6%)	7 (19,4%)	18	1,22	0,6-2,2	0,502
Extra-uterus	9 (25,0%)	9 (25,0%)	18			

Tabel 4. Analisis *chi-square* invasi limfovaskular dengan ekspresi VEGF

Variabel	Invasi limfovaskular		Total	RP	95% IK	p
	Positif	Negatif				
Ekspresi VEGF						
Rendah	10 (27,8%)	11 (30,5%)	21	1,38	0,7-2,5	0,346
Tinggi	5 (13,9%)	10 (27,8%)	15			

Tabel 5. Analisis *chi-square vascular density* dengan ekspresi VEGF

Variabel	Vascular density		Total	RP	95% IK	p
	Positif	Negatif				
Ekspresi						
Rendah	13 (36,2%)	7 (19,4%)	20	1,33	0,7-2,5	0,364
Tinggi	8 (22,2%)	8 (22,2%)	16			

Tabel 6. Analisis *chi-square* metastasis KGB dengan ekspresi VEGF

Variabel	Metastasis KGB		Total	RP	95% IK	p
	Positif	Negatif				
Ekspresi VEGF						
Rendah	6 (16,7%)	14 (38,9%)	20	1,5	0,9-2,6	0,209
Tinggi	2 (5,5%)	14 (38,9%)	16			

PEMBAHASAN

Studi ini menemukan adanya hubungan antara ukuran tumor dengan ekspresi VEGF. Mayasari dan Wratsangka menemukan bahwa ekspresi VEGF berhubungan signifikan dengan ukuran tumor yang besar (> 4 cm)¹⁷. Tumor membutuhkan nutrisi dan oksigen untuk berkembang seperti jaringan normal. Sel tumor tidak dapat tumbuh melebihi 1-2 mm tanpa adanya angiogenesis. VEGF merupakan salah satu prototipe yang dapat menginduksi angiogenesis. Protein ini bekerja melalui ikatan dengan VEGFR yang menginduksi proliferasi, *survival* dan migrasi sel endotel. Sel tumor dapat mengekspresikan VEGF melalui aktivasi HIF-1 α dalam kondisi stres hipoksia. Ukuran tumor yang lebih besar secara langsung berkorelasi dengan ekspresi VEGF yang lebih tinggi.⁶

Mayasari dan Wratsangka juga menyatakan bahwa tidak terdapat hubungan antara ekstensi tumor dengan ekspresi VEGF, seperti pada penelitian ini.¹⁷ Studi oleh Saijo dkk.¹⁸ mengungkapkan tidak ada hubungan yang signifikan antara FIGO stadium I&II dengan ekspresi VEGF. Ada dua mekanisme invasi sel kanker yang telah dikenali. Pertama, invasi kolektif di mana nodul sel kanker menginvasi stroma di sekitarnya. Kedua, bentuk invasi amoeboid di mana sel-sel kanker menunjukkan plastisitas morfologi yang memungkinkan sel-sel tersebut untuk menyelip di antara matriks ekstraseluler sehingga tidak menutup kemungkinan tumor yang berukuran kecil dapat menginvasi secara ekstensif, demikian pula sebaliknya.⁵ Oleh karena itu, ekstensi tumor tidak selalu berbanding lurus dengan ukuran tumor berdasarkan teori ini.

Studi ini juga menemukan bahwa ekspresi VEGF tidak berhubungan dengan invasi limfovaskular. Demikian pula penelitian sebelumnya oleh Mandic dkk.⁹ dan Saijo dkk.¹⁸ yang menyatakan bahwa tidak terdapat hubungan yang signifikan secara statistik antara ekspresi VEGF dengan invasi limfovaskular positif. Mekanisme invasi dan metastasis pada karsinoma padat tidak hanya dipengaruhi oleh angiogenesis, tetapi *Epithelial Mesenchymal Transition* (EMT) berperan lebih besar dalam proses tersebut. *Downregulation* E-cadherin dan *upregulation* dari penanda mesenkimal (vimentin, *smooth muscle actin*) oleh mekanisme HIF-1 α dependent melalui faktor transkripsi SNAIL dan TWIST menginduksi EMT (6). *Epithelial Mesenchymal Transition* (EMT) ditandai dengan perubahan morfologi sel epitel menjadi sel spindle/fibroblastik, ekspresi enzim pendeградasi matriks, peningkatan motilitas sel dan resistensi terhadap apoptosis. Semua fitur ini berkontribusi dalam terjadinya invasi dan metastasis.^{4,5}

Crosstalk antara sel neoplastik dan sel-sel stroma sekitarnya juga berperan dalam proses invasi dan metastasis. *Mesenchymal Stem Cells* (MSC) pada sel stroma mengekspresikan CCL5 sebagai respon terhadap sinyal yang dihasilkan oleh sel tumor yang kemudian akan merangsang perilaku invasif tumor. Selain itu, sel neoplastik juga mengekspresikan *chemoattractant* untuk menarik sel inflamasi yang memproduksi enzim pendeградasi matriks. Makrofag juga menginduksi invasi lokal melalui produksi metaloproteinase dan protease sistein katepsin. Satu studi telah membuktikan bahwa makrofag diaktivasi oleh sel neoplastik melalui produksi IL-4.⁵

Penelitian ini menunjukkan bahwa tidak terdapat hubungan antara ekspresi VEGF dengan metastasis kelenjar getah bening dan temuan ini sesuai dengan penelitian yang dilakukan oleh Saijo dkk.¹⁸ Namun, studi sebelumnya oleh Liu dkk.¹⁹ menyatakan bahwa ekspresi VEGF-C terkait erat dengan metastasis kelenjar getah bening pada karsinoma sel skuamosa serviks. Limfangiogenesis sebagian besar diregulasi oleh VEGF-C dan VEGF-D yang diproduksi oleh sel tumor dan stroma. *Vascular Endothelial Growth Factor-C* (VEGF-C) dan VEGF-D menginduksi proliferasi dan migrasi sel neoplastik melalui ikatan dengan VEGFR-3 pada sel endotel limfatik.²⁰ Penelitian ini menggunakan antibodi monoklonal VEGF (VEGF-A) yang mana kurang spesifik untuk menjelaskan hubungan antara ekspresi VEGF dengan metastasis kelenjar getah bening. Sampel dengan metastasis kelenjar getah bening positif hanya ada 8 kasus (22,22%) pada penelitian ini. Temuan ini dinilai belum

mencukupi karena tidak mencapai setengah dari total sampel. Oleh karena itu, hubungan antara ekspresi VEGF dan metastasis kelenjar getah bening cenderung tidak signifikan.

Pada penelitian ini, ekspresi VEGF tidak berhubungan dengan *vascular density*. Penghitungan *vascular density* sulit dilakukan secara akurat karena dihitung secara manual tanpa teknik imunohistokimia. Penelitian oleh Sabaa dkk.¹⁶ menemukan hubungan yang bermakna antara ekspresi VEGF dan MVD pada karsinoma sel skuamosa serviks uterus, dimana penghitungan MVD menggunakan pewarnaan imunohistokimia CD34. Studi yang dilakukan oleh Saijo dkk.¹⁸ juga menunjukkan hubungan yang signifikan namun lemah antara ekspresi VEGF dan MVD, dimana penghitungan MVD menggunakan pewarnaan imunohistokimia CD31.

Penelitian ini memiliki beberapa keterbatasan seperti yang telah disebutkan di atas. Metode penelitian prospektif lebih lanjut atau studi multisenter diperlukan untuk mendukung hasil penelitian ini.

SIMPULAN

Penelitian ini telah membuktikan bahwa ukuran tumor berhubungan dengan ekspresi VEGF. Selain itu, ukuran tumor yang besar memiliki risiko lebih besar menyebabkan ekspresi VEGF yang tinggi. Tidak terdapat hubungan antara ekspresi VEGF dan ekstensi tumor, invasi limfovaskular, *vascular density*, dan metastasis kelenjar getah bening.

DAFTAR PUSTAKA

1. Pirog EC, Wright TC, Ronnet BM, Kurman RJ. Carcinoma and Other Tumors of the Cervix. Dalam: Kurman RJ, Ellenson LH, Ronnet BM, penyunting. Blaustein's Pathology of the Female Genital Tract. Edisi ke-7. New York: Springer, 2019; h. 315-35.
2. Herrington CS, Bray F, Ordi J. Tumours of the uterine cervix: Introduction. Dalam: Herrington CS, Kim KR, Kong CS, Longacre TA, McCluggage WG, Mikami Y, Ordi J, Soslow RA, penyunting. Female Genital Tumours. Edisi ke-5. France: Lyon, 2020; h. 336-37.
3. Oktaviani BD, Sriwidayanti NP, Sumadi, IWJ. Karakteristik Klinikopatologi Penderita Kanker Serviks Uteri Berdasarkan Data di Laboratorium Patologi Anatomi RSUP Sanglah Denpasar Tahun 2011-2015. E-Jurnal Medika. 2018;7(8):1-6.

4. Kumar V, Abbas AK, Aster JC. Female Genital System and Breast. Dalam: Kumar V, Abbas AK, Aster JC, penyunting. Robbins Basic Pathology. Edisi ke-10. Philadelphia: Elsevier, 2018; h. 720-21.
5. Hanahan D and Weinberg RA. Hallmarks of Cancer: The Next Generation. Cell. 2011;144(4):646-74.
6. Lee SH, Jeong D, Han,YS, Baek MJ. Pivotal role of vascular endothelial growth factor pathway in tumor angiogenesis. 2015. Annals of Surgical Treatment and Research. www.ncbi.nlm.nih.gov/pmc/articles.
7. Park SA, Jeong MS, Ha TK, Jang SB. Structure and function of vascular endothelial growth factor and its receptor system. BMB Rep. 2018;51(2):73-8.
8. Rahmani AH, Babiker AY, Alshahli MA, Almatroodi SA, Husain, NEOS. Prognostic Significance of Vascular Endothelial Growth Factor (VEGF) and Her-2 Protein in the Genesis of Cervical Carcinoma. Maced J Med Sci. 2018;6(2):263-8.
9. Mandic A, Knezevic SU, Ivkovic TK. Tissue expression of VEGF in cervical intraepithelial neoplasia and cervical cancer. JBUON. 2014;19(4):958-64.
10. Zhang L, Liu J, Zhu C, He J, Chen J, Liang Y, Yang F, Wu X, Ma X. (2017). Prognostic role of vascular endothelial growth factor in cervical cancer: a meta-analysis. Oncotarget. 2017;8(15): 24797-803.
11. Adamska A, Pilacinski S, Ziolkiewicz DZ, Gandecka A, Grzelka A, Konwerska A, Malinska A, Nowicki M, Araszkiwicz. (2019). An increased skin microvessel density is associated with neurovascular complications in type I diabetes mellitus. Diabetes & Vascular Disease Research. 2019;16(6):513-22.
12. Bialas M, Dyduch G, Dudala J, Buziak MB, Dydejczyk AHD, Budzynski A, Okon K. Study of Microvessel Density and the Expression of Vascular Endothelial Growth Factors in Adrenal Gland Pheochromocytomas. International Journal of Endocrinology. 2014;1-9.
13. Chen L, Chen M, Han Z, Jiang F, Xu C, Qin Y, Ding N, Liu Y, Zhang T, An Z, Guo C. Clinical significance of FAP- α on microvessel and lymphatic vessel density in lung squamous cell carcinoma. J Clin Pathol. 2018;71:721-8.
14. Sundfor K, Lyng H, Rofstad EK. Tumour hypoxia and vascular density as predictors of metastasis in squamous cell carcinoma of the uterine cervix. British Journal of Cancer. 1998;78(6):822-7.
15. Kraby MR, Opdahl S, Russens HG, Bofin AM. Microvessel density in breast cancer: the impact of field area on prognostic informativeness. J Clin Pathol. 2019;72:304-10.
16. Sabaa BME, Meleiss M, Zaki I. VEGF expression and microvascular density in relation to highrisk HPV infection in cervical carcinoma – An immunohistochemical study. Alexandria Journal of Medicine. 2012;48:47-57.
17. Mayasari AC and Wratsangka R. Hubungan antara ekspresi *vascular endothelial growth factor* (VEGF) jaringan dengan respon kemoradiasi pada pasien kanker serviks. Jurnal Biomedika dan Kesehatan. 2020;3(2):65-9.
18. Saijo Y, Furumoto H, Yoshida K, Nishimura M, Irahara M. Clinical Significance of Vascular Endothelial Growth Factor Expression and Microvessel Density in Invasive Cervical Cancer. The Journal of Medical Investigation. 2015;62:154-60.
19. Liu YQ, Li HF, Han JJ, Tan QL, Sun Q, Huang ZQ, Li HG. CD44v3 and VEGF-C Expression and its Relationship with Lymph Node Metastasis in Squamous Cell Carcinomas of the Uterine Cervix. Asian Pacific Journal of Cancer Prevention. 2014;15(12):5049-53.
20. Lilis, Siregar NC, Andrijono. The Association of Parametrial Invasion with the Expression of Vascular Endothelial Growth Factor-C and Other Factors in Squamous Cell Cervical Carcinoma Stage IB and IIA. Indones Biomed J. 2019;11(3):279-85.