

TINEA KORPORIS

Yara Egyphtha Saraswati, IGK Darmada, Luh Made Mas Rusyati

Bagian/SMF Kesehatan Kulit dan Kelamin Fakultas Kedokteran Universitas
Udayana/Rumah Sakit Umum Pusat Sanglah Denpasar

ABSTRAK

Tinea korporis adalah suatu infeksi dermatofita dangkal yang ditandai oleh tanda radang maupun luka pada kulit *glabrous*. *Trichophyton rubrum* adalah salah satu dermatofita penyebab yang paling umum menyebabkan tinea korporis. Tinea korporis terjadi pada laki-laki dan perempuan, terjadi pada semua kelompok umur, tetapi angka kejadian paling tinggi pada remaja. Pada tinea korporis terlihat reaksi peradangan yang berbentuk seperti gelang eritema yang ditepinya terlihat meninggi dan adanya *scaling*. Tinea korporis dapat juga disebut dengan kurap, yang ditandai sebagai papul eritema atau suatu rangkaian vesikel. Terapi topikal direkomendasikan untuk suatu peradangan yang dilokalisir, dan terapi sistemik untuk tinea korporis jika didapatkan adanya peradangan kulit yang luas akibat penyakit immunosupresi.

Kata kunci: Tinea korporis, Dermatofita, Kurap

ABSTRACT

Tinea corporis is a superficial dermatophyte infection characterized by either inflammatory or non-inflammatory lesion on the glabrous skin. *Trichophyton rubrum* is a common dermatophyte for tinea corporis. Tinea corporis occurs in both men and women, affects persons of all age group, but prevalence is highest in preadolescents. Tinea corporis infections may present as an annular erythematous plaque with raised leading edge and scaling. Tinea corporis can also present in non-ringworm fashion, where it may manifest as an erythematous papule or a series of vesicles. Topical therapy is recommended for a localized infection and systemic therapy maybe indicated for tinea corporis that includes extensive skin infection immunosuppression.

Keyword : Tinea Corporis, Dermatophyte, Ringworm

PENDAHULUAN

Dari segala macam penyakit jamur kulit yang merupakan tipe infeksi superficial dan kutan maka ptiriasis versikolor, dermatofitosis dan kandidiosis kulit yang tersering ditemui.¹ Dermatofitosis adalah golongan penyakit jamur superficial yang disebabkan oleh jamur dermatofita yakni *Trichophyton spp*, *Microsporum spp*, dan *epidermophyton spp*. Dermatofitosis mempunyai arti umum, yaitu semua penyakit jamur yang menyerang kulit.² Penyakit ini menyerang jaringan yang mengandung zat tanduk yakni epidermis (tinea korporis, tinea kruris, tinea manus et pedis), rambut (tinea kapitis), kuku (tinea unguinum). Dermatofitosis terjadi karena terjadi inokulasi jamur pada tempat yang diserang, biasanya di tempat yang lembab dengan maserasi atau ada trauma sebelumnya.^{1,2}

Ciri khas pada infeksi jamur adanya *central healing* yaitu bagian tengah tampak kurang akti, sedangkan bagian pinggirnya tampak aktif.⁴ Faktor-faktor yang mempengaruhi diantaranya udara lembab, lingkungan yang padat, sosial ekonomi yang rendah, adanya sumber penularan disekitarnya, obesitas, penyakit sistemik penggunaan antibiotika dan obat steroid, Higiene juga berperan untuk timbulnya penyakit ini.⁴ Dermatofitosis salah satu pembagiannya berdasarkan lokasi bagian tubuh manusia yang diserang salah satunya adalah Tinea Korporis, yaitu dermatofitosis yang menyerang daerah kulit yang tidak berambut (*glabrous skin*), misalnya pada wajah, badan, lengan dan tungkai. Yang gejala subyektifnya yaitu gatal dan terutama jika berkeringat.^{1,2} Tinea korporis adalah infeksi dermatofita superfisial yang ditandai oleh baik lesi inflamasi maupun non inflamasi pada *glabrous skin* (kulit yang tidak berambut) seperti muka, leher, badan, lengan, tungkai dan gluteal.^{2,4}

EPIDEMIOLOGI

Tinea korporis adalah infeksi umum yang sering terlihat pada daerah dengan iklim yang panas dan lembab. Seperti infeksi jamur yang lain, kondisi hangat dan lembab membantu menyebarkan infeksi ini.⁴ Oleh karena itu daerah tropis dan subtropis memiliki insiden yang tinggi terhadap tinea korporis.³ Tinea korporis dapat terjadi pada semua usia bisa didapatkan pada pekerja yang berhubungan dengan hewan-hewan.⁵ Maserasi dan oklusi kulit lipatan menyebabkan peningkatan suhu dan kelembaban kulit yang memudahkan infeksi. Penularan juga dapat terjadi melalui kontak langsung dengan individu yang terinfeksi atau tidak langsung melalui benda yang mengandung jamur, misalnya handuk, lantai kamar mandi, tempat tidur hotel dan lain-lain.⁹

ETIOLOGI DAN PATOFISIOLOGI

Dermatofita adalah golongan jamur yang menyebabkan dermatofitosis. Golongan jamur ini mempunyai sifat mencerna keratin. Dermatofita termasuk kelas fungi imperfecti yang terbagi menjadi tiga genus, yaitu *Trichophyton spp*, *Microsporum spp*, dan *Epidermophyton spp*. Walaupun semua dermatofita bisa menyebabkan tinea korporis, penyebab yang paling umum adalah *Trichophyton Rubrum* dan *Trichophyton Mentagrophytes*.⁷

Infeksi dermatofita melibatkan 3 langkah utama. Yang pertama perlekatan ke keratinosit, jamur superfisial harus melewati berbagai rintangan untuk bisa melekat pada jaringan keratin di antaranya sinar UV, suhu, kelembaban, kompetisi dengan flora normal lain, sphingosin yang diproduksi oleh keratinosit. Dan asam lemak yang diproduksi oleh kelenjar sebacea bersifat fungistatik.¹⁰

Yang kedua penetrasi melalui ataupun di antara sel, setelah terjadi perlekatan spora harus berkembang dan menembus stratum korneum pada kecepatan yang lebih cepat daripada proses deskuamasi. Penetrasi juga dibantu oleh sekresi proteinase lipase dan enzim mucinolitik yang juga menyediakan nutrisi untuk jamur. Trauma dan maserasi juga membantu penetrasi jamur ke jaringan. Fungal mannan di dalam dinding sel dermatofita juga bisa menurunkan kecepatan proliferasi keratinosit. Pertahanan baru muncul ketika m=beginitu jamur mencapai lapisan terdalam epidermis.^{9,10}

Langkah terakhir perkembangan respon host, derajat inflamasi dipengaruhi oleh status imun pasien dan organisme yang terlibat. Reaksi hipersensitivitas tipe IV atau *Delayed Type Hypersensitivity* (DHT) memainkan peran yang sangat penting dalam melawan dermatofita. pada pasien yang belum pernah terinfeksi dermatofita sebelumnya inflamasi menyebabkan inflamasi minimal dan *trichopitin test* hasilnya negatif. Infeksi menghasilkan sedikit eritema dan skuama yang dihasilkan oleh peningkatan pergantian keratinosit. Dihipotesakan bahwa antigen dermatofita diproses oleh sel langerhans epidermis dan dipresentasikan oleh limfosit T di nodus limfe. Limfosit T melakukan proliferasi dan bermigrasi ke tempat yang terinfeksi untuk menyerang jamur. Pada saat ini, lesi tiba-tiba menjadi inflamasi dan barrier epidermal menjadi permeabel terhadap transferin dan sel-sel yang bermigrasi. Segera jamur hilang dan lesi secara spontan menjadi sembuh.^{10,11}

MANIFESTASI KLINIS

Penderita merasa gatal dan kelainan berbatas tegas terdiri atas bermacam-macam effloresensi kulit (polimorfi).¹ Bagian tepi lesi lebih aktif (tanda peradangan) tampak lebih jelas dari pada bagian tengah. Bentuk lesi yang beraneka ragam ini dapat berupa sedikit hiperpigmentasi dan skuamasi menahun.³ Kelainan yang dilihat dalam klinik merupakan lesi bulat atau lonjong, berbatas tegas, terdiri atas eritema, skuama, kadang-kadang dengan vesikel dan papul di tepi lesi. Daerah di tengahnya biasanya lebih tenang, sementara yang di tepi lebih aktif yang sering disebut dengan *central healing* (Gambar 3).² Kadang-kadang terlihat erosi dan krusta akibat garukan. Kelainan kulit juga dapat dilihat secara polisiklik, karena beberapa lesi kulit yang menjadi satu. Lesi dapat meluas dan memberikan gambaran yang tidak khas terutama pada pasien imunodefisiensi.⁴ Pada tinea korporis yang menahun, tanda radang mendadak biasanya tidak terlihat lagi. Kelainan ini dapat terjadi pada tiap bagian tubuh dan bersamaan timbul dengan kelainan pada sela paha. Dalam hal ini disebut tinea corporis et cruris atau sebaliknya.⁸

DIAGNOSIS DAN DIAGNOSIS BANDING

Diagnosis bisa ditegakkan berdasarkan gambaran klinis dan ruam yang diderita pasien. Dari gambaran klinis didapatkan lesi di leher, lengan, tungkai, dada, perut atau punggung.^{2,3} Infeksi dapat terjadi setelah kontak dengan orang terinfeksi serta hewan ataupun obyek yang baru terinfeksi. Pasien mengalami gatal-gatal, nyeri atau bahkan sensasi terbakar.³

Beberapa kasus membutuhkan pemeriksaan dengan lampu wood yang mengeluarkan sinar UV dengan gelombang 3650 Å yang jika didekatkan pada lesi akan timbul warna kehijauan.⁵ Pemeriksaan sediaan langsung dengan KOH 10-20% bila positif memperlihatkan elemen jamur berupa hifa panjang dan artrospora (Gambar 3).² Pemeriksaan dengan biakan diperlukan untuk menyokong pemeriksaan langsung sediaan basah untuk menentukan spesies jamur. Pemeriksaan ini dilakukan dengan menanamkan bahan klinis pada media buatan. Yang dianggap baik pada pemeriksaan ini adalah medium agar *dekstroza Sabouruad*. Biakan memberikan hasil yang lebih lengkap, akan tetapi lebih sulit dikerjakan, biayanya lebih mahal, hasil yang diperoleh dalam waktu lebih lama dan sensitivitasnya kurang ($\pm 60\%$) bila dibandingkan dengan cara pemeriksaan sediaan langsung.⁷

Tidaklah sulit untuk menentukan diagnosis tinea korporis pada umumnya, namun ada beberapa penyakit kulit yang dapat mengaburkan diagnosis misalnya dermatitis seboroika, psoriasis, dan pitiriasis rosea.¹¹ Kelainan pada kulit pada dermatitis seboroika selain dapat menyerupai tinea korporis, biasanya dapat terlihat pada tempat-tempat predileksi, misalnya di kulit kepala (*scalp*), lipatan kulit, misalnya belakang telinga, daerah nasolabial dan sebagainya.⁹ Pitiriasi rosea yang distribusi kelainan kulitnya simetris dan terbatas pada tubuh dan bagian proksimal anggota badan, sukar dibedakan dengan tinea korporis tanpa herald patch yang dapat membedakan penyakit ini dengan tinea korporis. Pemeriksaan laboratorium dapat memastikan diagnosis. Psoriasis dapat dikenal dari kelainan kulit pada tempat predileksi yaitu di daerah ekstensor, misalnya lutut,

siku dan punggung. Kulit kepala berambut juga sering terkena penyakit ini. Adanya lekukakn pada kuku dapat menolong untuk menentukan diagnosis.⁷

Psoriasis pada sela paha dapat menyerupai tinea kruris. Lesi-lesi pada psoriasis biasanya lebih merah, skuama lebih banyak dan lamelar. Adanya lesi psoriasis pada tempat lesi dapat menentrukan diagnosis.³ Kandidiosis pada lipatan paha mempunyai konfigurasi hen and chicken. Kelainan ini biasanya basah dan berkrusta. Pada wanita ada tidaknya fluor albus dapat membantu mengarahkan diagnosis. Pada penderita-penderita diabetes mellitus, kandidiosis merupakan penyakit yang sering dijumpai. Eritrasma merupakan penyakit yang tersering berlokasi di daerah sela paha. Effloresensi yang sama yaitu eritema dan skuama pada seluruh lesi merupakan tanda khas penyakit ini. Pemeriksaan dengan lampu wood dapat menolong dengan adanya effloresensi merah (*coral red*).⁵

PENATALAKSANAAN

Pengobatan dapat diberikan melalui topikal dan sistemik. Untuk pengobatan topikal direkomendasikan untuk suatu peradangan yang dilokalisir, dapat diberikan kombinasi asam salisilat 3-6% dan asam benzoat 6-12% dalam bentuk salep (salep *whitfield*). Kombinasi asam salisilat dengan sulfur presipitatum dalam bentuk salep (salep 2-4, salep 3-10) dan derivat azol : mikonazole 2%, dan klotrimasol 1%.⁶

Untuk pengobatan sistemik pada peradangan yang luas dan adanya penyakit immunosupresi, dapat diberikan griseofulvin 500 mg sehari untuk dewasa, sedangkan anak-anak 10-25mg/kg BB sehari.⁶ Lama pemberian Griseofulvin pada tinea korporis adalah 3-4 minggu, diberikan bila lesi luas atau bila dengan

pengobatan topikal tidak ada perbaikan. Pada kasus yang resisten terhadap Griseofulvin dapat diberikan derivat azol seperti itrakonazol, dan flukonazol.^{4,6} Antibiotik juga dapat diberikan jika terjadi infeksi sekunder.⁶

PENCEGAHAN

Faktor-faktor yang perlu dihindari atau dihilangkan untuk mencegah terjadi tinea korporis antara lain: mengurangi kelembaban tubuh penderita dengan menghindari pakaian yang panas, menghindari sumber penularan yaitu binatang, kuda, sapi kucing, anjing atau kontak dengan penderita lain, menghilangkan fokal infeksi di tempat lain misalnya di kuku atau di kaki, meningkatkan higienitas dan mengatasi faktor predisposisi lain seperti diabetes mellitus, kelainan endokrin yang lain, leukimia harus terkontrol dengan baik.¹

Juga beberapa faktor yang memudahkan timbulnya residif pada tinea korporis harus dihindari atau dihilangkan antara lain: temperatur lingkungan yang tinggi, keringat berlebihan, pakaian dari bahan karet atau nilon, kegiatan yang banyak berhubungan dengan air, misalnya berenang, kegemukan, selain faktor kelembaban, gesekan kronis dan keringat yang berlebihan disertai higienitas yang kurang, memudahkan timbulnya infeksi jamur.^{1,3}

PROGNOSIS

Prediktor-prediktor yang mempengaruhi prognosis diantaranya faktor : usia, sistem kekebalan tubuh, dan perilaku keseharian penderita. Tinea korporis merupakan salah satu penyakit kulit yang menular dan bisa mengenai anggota keluarga lain yang tinggal satu rumah dengan penderita.⁵ Anak-anak dan remaja muda paling

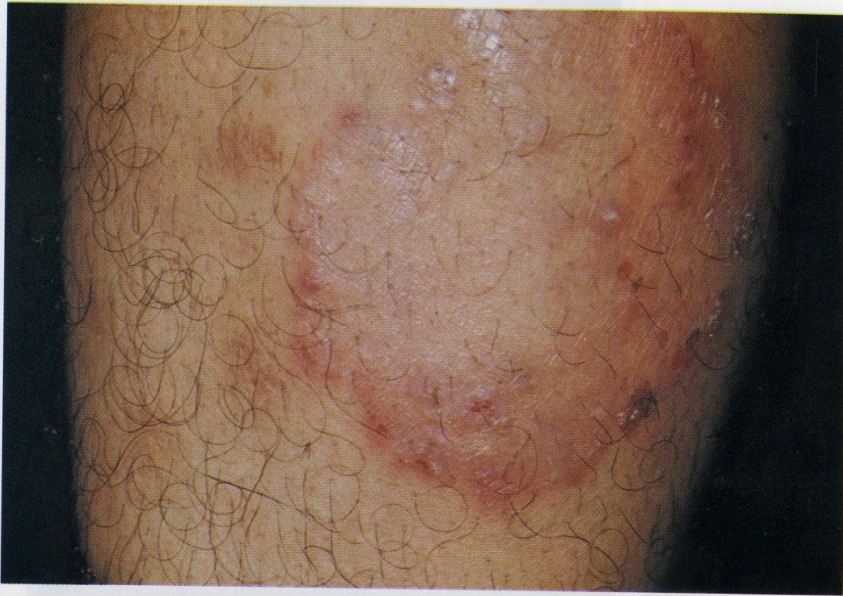rentan ditularkan tinea korporis. Disarankan untuk lebih teliti dalam memilih bahan pakaian yang tidak terlalu ketat, tidak berbahan panas dan bahan pakaian yang tidak menyerap keringat. Penularan juga dipermudah melalui binatang yang dipelihara dalam rumah penderita tinea korporis.⁷

Faktor usia juga dapat mempengaruhi sistem kekebalan tubuh. Semakin bertambahnya usia, maka sistem kekebalan tubuh pun akan menurun, jadi lebih beresiko dan mudah tertular suatu penyakit, termasuk tinea korporis.⁸ Perkembangan penyakit tinea korporis dipengaruhi oleh bentuk klinik dan penyebab penyakitnya, disamping faktor-faktor yang memperberat atau memperingan penyakitnya. Apabila faktor-faktor yang memperberat penyakit dapat dihilangkan, umumnya penyakit ini dapat hilang sempurna. Tinea korporis mempunyai prognosa baik dengan pengobatan yang adekuat dan kelembaban dan kebersihan kulit yang selalu dijaga.¹¹

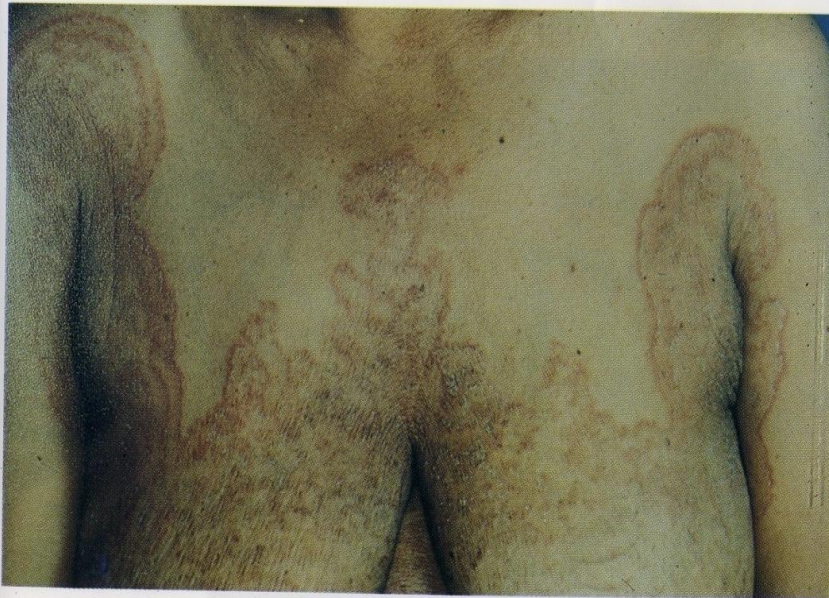RINGKASAN

Tinea korporis adalah infeksi dermatofita superfisial yang ditandai oleh baik lesi inflamasi maupun non inflamasi pada *glabrous skin* (kulit yang tidak berambut) seperti muka, leher, badan, lengan, tungkai dan gluteal. Angka kejadian yang tinggi didapatkan pada daerah tropis, terjadi pada hampir semua usia dan umumnya pada pekerjaan yang berhubungan dengan hewan. Dapat menular melalui kontak langsung dan tidak langsung. Gejala yang khas adanya central healing, dengan bagian tepi terlihat meninggi dan biasanya lebih aktif. Rasa gatal juga dirasakan bertambah saat penderita berkeringat. Beberapa kasus memerlukan pemeriksaan menggunakan lampu wood atau dengan sediaan langsung dengan

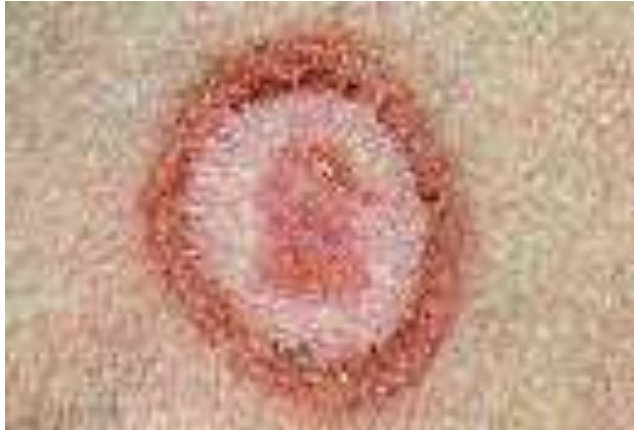KOH 10-20% untuk menegakkan diagnosis, karena ada beberapa penyakit kulit yang dapat mengaburkan tinea korporis. Pengobatan dapat diberikan melalui topikal dan sistemik, tergantung lokalisasi dari lesi yang ditimbulkan. Pencegahan dilakukan mulai dari gaya berbusana, kebersihan penderita dan juga gaya hidup penderita. Prognosis tinea korporis dipengaruhi oleh bentuk klinik dan penyebab penyakitnya, umumnya tinea korporis dapat hilang dengan sempurna dan dengan prognosa baik dengan pengobatan yang adekuat.




Gambar 9. Tinea korporis, bentuk subakut
Lesi polimorf, batas tegas, central healing
Foto: FKUI/RSUPNCM



Gambar 10. Tinea korporis, luas
Batas tegas, polisiklik
Foto: FKUI/RSUPNCM



Gambar 3. Central Healing. Bagian tepi lesi lebih aktif (tanda peradangan), lesi bulat, berbatas tegas, terdiri atas eritema, papul ditepi lesi. Daerah tengahnya biasanya lebih tenang, bagian tepi terlihat aktif.



Gambar 2. Pemeriksaan KOH 10%. Terlihat elemen jamur berupa hifa panjang dan artospora. Hasil KOH (+)

DAFTAR PUSTAKA

1. Wirya Duarsa. Dkk.: Pedoman Diagnosi dan Terapi Penyakit Kulit dan Kelamin Fakultas Kedokteran Universitas Udayana, Denpasar. 2010.
2. Djuanda, Adhi. Dkk.: Ilmu Penyakit Kulit dan Kelamin. Fakultas Kedokteran Universitas Indonesia. 2004.
3. Budimulja, U. sunoto. Dan Tjokronegoro. Arjatmo. : Penyakit Jamur. Fakultas Kedokteran Universitas Indonesia, Jakarta. 2008.
4. Sularsito, Sri Adi.Dkk. : Dermatologi Praktis. Perkumpulan Ahli Dermatologi dan Venereologi Indonesia, Jakarta. 2006.
5. Budimulja, U.: Infeksi Jamur. Yayasan Penerbit IDI, Jakarta. 2004.
6. Bologna, Jean; Jorizzo, Joseph L.; Rapini, Roland P. (2007). *Dermatology* (2nd ed.). St. Louis, Mo.: Mosby Elsevier.p. 1135.
7. Brannon, Heather (2010-03-08). "Ringworm-Tinea Corporis". About.com Dermatology. About.com. Retrieved 2012-11-20.
8. Gupta, Aditya K.; Chaudhry, Maria; Elewski, Boni (July 2008). "Tinea coeorporis, tinea cruris, tinea nigra, and piedra". *Dermatologic Clinics* (Philadelphia;Elsevier Health Sciences Division) 21 (3); 395-400.
9. Berman, Kevin (2008-10-03). "Tinea corporis – All information". MultiMedia Medical Encyclopedia. University of Maryland Medical Center. Retrieved 2012-11-20.
10. Tinea corporis, Tinea cruris, and Tinea pedis. *Mycoses. Doctor-Fungus.* 2007-01-27. Retrieved 2012-11-20.
11. James, William D.; Berger, Timothy G.; Elston, Dirk M.; Odom, Richard B. (2006). *Andrews' Diseases of the Skin: Clinical Dermatology* (10th ed.). Philadelphia; Saunders Elsevier.p. 302.