

# **PROLAPS ORGAN PANGGUL**

Ketut Yoga Mira Pratiwi. I Gede Mega Putra

Bagian/SMF Obstetri dan Ginekologi Fakultas Kedokteran Universitas Udayana/Rumah Sakit Umum Pusat Sanglah Denpasar

## **ABSTRAK**

Prolaps organ panggul (POP) didefinisikan sebagai penurunan abnormal atau herniasi dari organ-organ panggul dari tempat melekat atau posisi normalnya di dalam rongga panggul. Adapun anatomi organ panggul tersebut terdiri dari tulang, otot, serta saraf. Adanya kerusakan pada visceral panggul dan jaringan ikat pelekat organ-organ panggul menjadi penyebab terjadi POP. Gejala-gejala yang muncul pada pasien POP tidak spesifik untuk membedakan prolaps dari beberapa kompartemen tetapi dapat mencerminkan derajat prolaps secara keseluruhan. Pemeriksaan fisik difokuskan pada pemeriksaan panggul, dimulai dengan inspeksi pada vulva dan vagina untuk mengidentifikasi adanya erosi, ulserasi, atau lesi lain. Adapun pilihan manajemen terapi yang ada meliputi observasi, manajemen non-operatif, dan manajemen operatif.

**Kata Kunci:** *Prolaps organ panggul, anatomi, gejala, pemeriksaan fisik, manajemen*

# **PELVIC ORGAN PROLAPES**

## **ABSTRACT**

Pelvic organ prolapse (POP) is defined as a decrease in abnormal or herniation of the pelvic organs out of place attached to its normal position or in the pelvic cavity. As for the anatomy of the pelvic organs consists of bones, muscles, and nerves. The presence of damage to the pelvic connective tissue and visceral attachment pelvic organs the cause occurs. The symptoms that appear in patients POP not specific to distinguish prolapse of some compartments but can reflect the degree of prolapse as a whole. Physical examination focused on pelvic examination, beginning with inspection on the vulva and vagina to identify the presence of erosion, ulceration, or other lesions. As for the existing therapy options include observation, non-operative management, and operative management..

**Keywords:** *Pelvic organ prolapse, Anatomy, symptoms, physical examination, management*

## PENDAHULUAN

Peningkatan secara gradual usia harapan hidup di negara-negara berkembang beberapa tahun terakhir, para dokter khususnya ahli Obstetri dan Ginekologi diharapkan familiar dengan penyakit-penyakit yang sering dialami oleh pasien lanjut usia. Prolapse Organ Panggul (POP) merupakan salah satu penyakit yang sering dialami oleh banyak wanita dewasa sekarang. POP didefinisikan sebagai penurunan abnormal atau herniasi dari organ-organ panggul dari tempat melekat atau posisi normalnya di dalam rongga panggul. Organ-organ panggul yang dapat terlibat meliputi uterus (*uterine prolaps*) atau ujung vagina (*apical vaginal prolaps*), vagina anterior (*cystocele*), atau vagina posterior (*rectocele*).<sup>1</sup>

Penelitian epidemiologi tentang insiden dan prevalensi POP jarang dilakukan, walaupun penyakit ini termasuk indikasi operasi ginekologi yang paling sering dikerjakan. Kebanyakan data didapat dari daftar registrasi operasi. Pada tahun 1997, lebih dari 225.000 pasien dengan POP menjalani prosedur operasi di Amerika Serikat dan diperkirakan menghabiskan biaya lebih dari 1 miliar dolar Amerika.<sup>2</sup> Di Inggris, sekitar 20% wanita terdaftar dalam jadwal operasi ginekologi mayor karena mengalami POP. POP juga merupakan indikasi histerektomi pada wanita postmenopause dan jumlahnya mencapai 15-18% di setiap kelompok umur. Di Women's Health Initiative, 41% wanita usia 50-79 tahun mengalami POP, diantaranya 34% mengalami *cystocele*, 19% mengalami *rectocele* dan 14% mengalami *uterine prolaps*. Pada sebuah penelitian multisenter dengan 1.006 wanita usia 18-83 tahun yang melakukan pemeriksaan ginekologi rutin, didapatkan data bahwa 38% wanita mengalami POP derajat I, 35% wanita mengalami POP derajat II, dan hanya 2% wanita mengalami POP derajat III.<sup>3</sup>

Penyebab dasar terjadinya POP adalah kelemahan dari jaringan ikat yang menyokong struktur-struktur panggul. Kelemahan jaringan ikat ini bertambah buruk karena peningkatan usia, menopause, multiparitas, trauma obstetri dan operasi sebelumnya serta peningkatan tekanan di dalam abdomen terus-menerus yang dihubungkan dengan obesitas, batuk kronis, atau sering mengangkat barang berat. Variasi orientasi dan bentuk tulang panggul juga dihubungkan dengan terjadinya POP. Secara spesifik, kehilangan bentuk *lordosis* dari lumbar dan pintu atas panggul yang kurang berorientasi vertikal lebih banyak dimiliki oleh wanita yang mengalami POP. Wanita yang mempunyai pintu atas panggul yang lebar memiliki resiko yang lebih besar untuk mengalami POP.<sup>3</sup>

Banyak wanita teridentifikasi mengalami POP melalui pemeriksaan fisik, namun sering asimtomatis sehingga tidak perlu intervensi. Terapi untuk wanita dengan POP simptomatis bergantung pada status kesehatan umum pasien, gejala yang dialami, keterbatasan kualitas hidup dan derajat prolaps. Pilihan terapi yang ada meliputi observasi, manajemen non-operatif, dan manajemen operatif. Manajemen operatif bertujuan untuk mengembalikan anatomi fisiologis traktus urinarius bagian bawah, usus, dan fungsi seksual.<sup>4</sup>

## **ANATOMI PANGGUL WANITA**

Kerangka panggul dibentuk oleh tulang sakrum, *coccyx* dan sepasang tulang pinggul, yang menyatu dibagian depan membentuk simfisis pubis. Gambar 1 mengilustrasikan tulang-tulang panggul beserta ligamen dan foramen yang dibentuk. Sakrum dan *coccyx* merupakan perluasan kolumna vertebralis yang dibentuk oleh penggabungan 5 vertebra sakral dan 4

vertebra *coccygeal*. Kedua vertebra ini bergabung melalui artikulasi simfisial (sendi sakrokoksigeal), yang memungkinkan beberapa gerakan <sup>5</sup>

Pada saat wanita berdiri, spina iliaca anterior superior (SIAS) dan tepi depan simfisis pubis berada pada bidang vertikal yang sama Gambar 2. Sebagai konsekuensi, pintu atas panggul miring ke arah anterior dan ramus ischiopubis dan hiatus genitales sejajar dengan tanah. Pada posisi tegak, lengkungan tulang pintu atas panggul berada dalam bidang mendekati vertikal. Pada arah ini, tekanan di dalam abdomen dan panggul lebih mengarah ke tulang-tulang panggul dan bukan ke otot-otot atau fascia *endopelvic* <sup>6</sup>

Otot-otot skeletal dasar panggul meliputi otot-otot *levator ani*, koksigeus, sfingter ani eksternus, sfingter striata uretra, dan otot perineum dalam dan superfisial. Otot-otot dasar panggul, khususnya otot-otot *levator ani*, memiliki peran penting dalam menyokong organ-organ panggul. Selain itu, otot-otot *levator ani* berperan juga pada saat buang air kecil (BAK), buang air besar (BAB) dan aktivitas seksual. Kompleks otot-otot *levator ani* terdiri dari *pubococcygeus (puboviseral)*, *puborectalis*, dan *iliococcygeus* (Gambar 3).<sup>6</sup>

*Pubococcygeus* berawal dari ramus pubis posterior inferior dan berakhir pada organ viseral bagian tengah dan *anococcygeal raphe*. *Puborectalis* juga berawal dari tulang pubis, tetapi serabut-serabutnya mengarah ke posterior dan membentuk sebuah lembaran yang mengelilingi vagina, rektum, dan badan perineum, membentuk sudut anorektal dan penutup hiatus urogenitalis. *Iliococcygeus* berawal dari *arcus tendineus levator ani* (ATLA), yang merupakan sebuah penebalan berbentuk garis dari fascia yang menutupi *obturator internus* dari spina ischiaca ke permukaan posterior dari ramus pubis superior ipsilateral. Otot ini berakhir pada garis tengah sampai *anococcygeal raphe*. Celah antara otot-otot *levator ani*

dimana terdapat uretra, vagina, dan rektum disebut dengan hiatus urogenitalis. Penggabungan otot-otot *levator ani* pada garis tengah disebut dengan *levator plate*.<sup>6</sup>

Saraf pudendal menginervasi otot striata uretra, sfingter ani, otot perineum dalam dan superfisial dan juga saraf sensoris genitalia eksternal. Saraf ini berasal dari S2-S4, dimana S3 memiliki kontribusi terbesar. Saraf ini melewati bagian belakang ligamen sakrospinosus, di sebelah medial spina ishiaka, keluar panggul melalui foramen skiatika mayor. Kemudian masuk ke fossa ishiorektal melalui foramen skiatika minor dan melewati kanal pudendal (Alcock's canal) pada bagian medial otot *obturator internus*, sebelum terpecah menjadi beberapa cabang terminal yang menginervasi otot dan kulit perineum (Gambar 4).<sup>6</sup>

## **PATOFISIOLOGI POP**

Penyokong utama viseral panggul terdiri atas kompleks otot *levator ani* dan jaringan ikat pelekat organ-organ panggul (fasia *endopelvic*). Kerusakan atau disfungsi dari satu atau kedua komponen ini dapat menyebabkan terjadinya POP. Kompleks otot *levator ani* berkontraksi dengan kuat saat istirahat dan menutupi hiatus genitalis serta memberikan dasar yang stabil untuk viseral panggul. Penurunan tonus otot *levator ani* yang disebabkan oleh denervasi atau kerusakan otot secara langsung menimbulkan pembukaan hiatus genitalis, kelemahan *levator plate* dan pembentukan konfigurasi seperti mangkok. Defek yang nyata pada daerah *pubovisceral* dan *iliococcygeal* dari kompleks otot *levator ani* sesudah melahirkan pervaginam terjadi pada 20% wanita primipara dengan pemeriksaan MRI, sedangkan pada wanita nulipara tidak terjadi. Hal ini membuktikan bahwa

melahirkan pervaginam berkontribusi untuk terjadinya POP melalui cedera pada otot *levator ani*.<sup>3</sup>

Cedera neuropati dari otot *levator ani* juga dapat disebabkan oleh melahirkan pervaginam. Wanita yang pernah melahirkan pervaginam memiliki resiko lebih tinggi mengalami defek neuropati dibandingkan dengan yang melahirkan melalui seksio sesaria tanpa cedera. Mengedan terlalu sering saat BAB juga dihubungkan dengan denervasi otot-otot panggul. Mengedan berlebihan dapat menyebabkan cedera peregangan saraf pudendal sehingga menimbulkan neuropati.<sup>7</sup>

Fasia *endopelvic* merupakan jaringan ikat yang membungkus semua organ-organ panggul dan menghubungkannya dengan otot-otot penyokong dan tulang-tulang panggul. Jaringan ikat ini menahan vagina dan uterus pada posisi normalnya sehingga memungkinkan pergerakan visceral untuk menyimpan urin dan feses, berhubungan seksual, melahirkan, dan BAB. Kerusakan atau peregangan jaringan ikat ini terjadi pada saat melahirkan pervaginam atau histerektomi, dengan mengedan terlalu sering atau dengan proses penuaan normal. Bukti tentang abnormalitas jaringan ikat dan proses perbaikannya pasca cedera menjadi faktor predisposisi beberapa wanita mengalami POP. Wanita yang mengalami POP dapat menunjukkan adanya perubahan metabolisme kolagen, meliputi penurunan kolagen tipe I dan peningkatan kolagen tipe III.<sup>8</sup>

## **MANIFESTASI KLINIS PASIEN DENGAN POP**

Gejala-gejala yang muncul pada pasien POP tidak spesifik untuk membedakan prolaps dari beberapa kompartemen tetapi dapat mencerminkan derajat prolaps secara keseluruhan.

Pada saat terjadi penurunan serviks ke dalam vagina, seorang wanita tidak dapat menggunakan tampon lebih lama. Pasien biasanya tidak menyadari adanya protrusi ketika prolaps masih di atas *hymen*, tetapi mereka mengalami penekanan pada panggul atau merasa berat. Nyeri panggul dan nyeri punggung sering dipertimbangkan sebagai gejala dari POP. Namun, penelitian terbaru mendapatkan bahwa nyeri panggul tidak berhubungan dengan POP. Wanita dengan prolaps lebih berat secara aktual lebih jarang mengalami nyeri punggung daripada yang mengalami prolaps ringan.<sup>9</sup>

Wanita dengan POP sering mengeluhkan gejala pada sistem urinarius. Mekanisme yang mendasari gejala ini dapat berbeda-beda. Beberapa wanita mengalami gejala *stress incontinence* karena inkompeten uretra, tetapi wanita yang mengalami prolaps vagina anterior berat, tidak mengalaminya. Pada kasus lain, wanita dengan inkompeten uretra tidak mengeluhkan gejala karena terjadinya prolaps menyebabkan uretra menjadi kaku dan mengalami obstruksi. Hal ini disebut *stress incontinence* laten atau tersembunyi karena pasien tidak mengalami gejala inkontinensia, selama prolaps tidak diterapi. Pada satu penelitian, obstruksi uretra terjadi pada 58% wanita dengan prolaps vagina anterior derajat 3 dan 4, dibandingkan hanya 4% pada prolaps derajat 1 dan 2. Wanita dengan riwayat *stress incontinence* akan mengalami perbaikan gejala saat prolaps bertambah berat. Wanita dengan obstruksi uretra sering mengalami disfungsi BAK, dengan gejala hesitansi, frekuensi atau pengosongan tidak komplit.<sup>3,9</sup>

Gejala-gejala BAB seperti mengedan terlalu lama, pengosongan rektum tidak komplit, atau perlu untuk menekan perineum atau vagina untuk dapat BAB harus ditelusuri pada semua wanita yang mengalami prolaps. Selain itu, prolaps juga berpengaruh terhadap

aktivitas seksual. Beberapa wanita dengan prolaps menghindari kontak seksual vagina karena malu. Wanita yang lain memiliki pengalaman inkontinensia urin (IU) atau inkontinensia alvi (IA) yang mengganggu saat melakukan aktivitas seksual.<sup>9</sup>

## **PEMERIKSAAN FISIK PADA PASIEN DENGAN POP**

Pemeriksaan fisik difokuskan pada pemeriksaan panggul, dimulai dengan inspeksi pada vulva dan vagina untuk mengidentifikasi adanya erosi, ulserasi, atau lesi lain. Lesi yang mencurigakan harus dibiopsi dengan segera. Ulkus yang nampak jinak harus diobservasi dengan ketat dan dibiopsi jika tidak sembuh dengan pemberian terapi.<sup>9</sup>

Perluasan prolaps seharusnya dapat dinilai secara sistematis. Pada prolaps yang berat, penentuan perluasan prolaps dan struktur yang menyertainya (vagina anterior dan posterior, serviks atau ujung vagina) biasanya tidak sulit. Pada prolaps yang ringan, identifikasi struktur yang menyertai prolaps lebih sulit dilakukan dengan melalui inspeksi saja. Penggunaan spekulum vagina atau *retractor* sangat membantu untuk menentukan bagian vagina yang terkena prolaps. *Vaginal bulge* (Gambar 5 kiri) yang tidak teridentifikasi hanya melalui inspeksi dapat dengan jelas diidentifikasi sebagai ujung vagina, dimana vagina anterior dan posterior mengalami retraksi (Gambar 5 kanan). Prolaps vagina anterior dapat lebih jelas diamati sesudah dilakukan retraksi vagina posterior.. Prolaps vagina posterior (*rectocele*) akan lebih mudah diidentifikasi melalui pemeriksaan vagina. Pemeriksaan *rectovaginal* dapat membedakan prolaps vagina posterior, prolaps apikal tinggi (kemungkinan *enterocele*) atau kombinasi dari keduanya.<sup>9,10</sup>



Standar penentuan derajat prolaps yang direkomendasikan oleh International Continence Society adalah Panggul Organ Prolapsse Quantification System (POP-QS).<sup>11</sup> Sistem ini mengukur 9 lokasi vagina dan vulva terhadap *hymen* dalam sentimeter (**Gambar 6**). Sembilan lokasi ini digunakan untuk menentukan derajat prolaps dari 0 sampai IV. POP-QS mungkin lebih mendetail daripada keperluan untuk memberi perawatan klinis, namun dokter harus familiar dengan sistem ini karena kebanyakan penelitian sekarang menggunakannya untuk menampilkan hasil penelitian. Ada 2 keuntungan penting sistem ini dibandingkan sistem sebelumnya yaitu, 1) teknik terstandarisasi dengan pengukuran kuantitatif saat mengedan relatif terhadap batas yang konstan yaitu *hymen* dan 2) menilai prolaps pada berbagai tempat di vagina. Padasaat menggunakan POP-QS, dokter disarankan untuk mencatat sekurangnya 3 pengukuran: perluasan prolaps dalam sentimeter terhadap *hymen* yang melibatkan vagina anterior, serviks atau ujung vagina, dan vagina posterior.<sup>9</sup> Gambar 7 memperlihatkan penentuan derajat POP berdasarkan POP-QS.<sup>12</sup>

Perluasan maksimal prolaps dilakukan dengan pemeriksaan mengedan berdiri padasaat kandung kemih kosong. Pemeriksaan berdiri tidak selalu praktis dilakukan dan perbedaan kecil bisa tidak bermakna secara klinis. Jika pemeriksaan awal tidak dapat mendeskripsikan prolaps yang dialami pasien, pemeriksaan mengedan dalam posisi berdiri seharusnya dikerjakan. Fungsi otot panggul harus diperiksa padasemua pasien. Sesudah pemeriksaan bimanual padasaat pasien dalam posisi litotomi, pemeriksa dapat mempalpasi otot panggul beberapa sentimeter di dalam *hymen*, pada dinding samping panggul arah pukul 4 dan 8. Tonus otot dasar dan peningkatan tonus dengan kontraksi volunter harus dinilai yaitu, kekuatan, durasi dan kesimetrisan kontraksi. Tonus otot istirahat dan kontraksi

volunter sfingter ani harus dinilai saat pemeriksaan rektovagina. Pada saat tonus otot istirahat sfingter ani normal, pemeriksa akan merasakan cincin otot mengelilingi jari pemeriksa, sedangkan saat kontraksi volunter, cincin otot seharusnya menguat secara melingkar. Keabnormalan seharusnya dicatat seperti tonus otot istirahat rendah, kelemahan atau tidak adanya kontraksi volunter, defek sfingter ani (biasanya pada arah pukul 12 karena cedera obstetri), hemoroid atau prolaps rektum.<sup>8</sup>

## **MANAJEMEN PASIEN DENGAN POP**

### **Observasi**

Wanita dengan POP dapat mengalami sedikit gejala dan tidak merasa terganggu dengan penyakit yang dialaminya. Situasi ini khusus untuk pasien dengan prolaps ringan atau yang tidak meluas melewati *hymen*. Untuk kasus ini, observasi merupakan pilihan terapi yang tepat. Pasien dengan POP yang diterapi observasi harus diperiksa secara periodik untuk mengetahui perkembangan dari prolaps dan gejala-gejala baru yang muncul atau penyakit yang harus mendapatkan terapi segera.<sup>3</sup>

### **Manajemen Non-Operatif**

#### Terapi Tambahan

Terapi tambahan dikerjakan untuk menangani gejala-gejala saat BAK, BAB, dan fungsi seksual pada setiap pasien yang mengalami POP. Salah satu contoh masalah klinis yang sering ditangani, pasien sering mengalami masalah BAB, seperti mengedan berlebih dan merasa evakuasi feses yang tidak lengkap. Pada pemeriksaan fisik ditemukan prolaps vagina posterior (*rectocele*) stadium II atau III. Pasien diberikan terapi untuk mengatur kebiasaan BAB dan mencegah mengedan terlalu lama. Pasien juga diberikan cairan dan

serat yaitu, minum 6-8 gelas dan minimal 20 gram serat perhari. Pasien seharusnya dibuatkan jadwal untuk BAB sesudah makan secara teratur. Pada saat diperlukan dapat diberi cairan osmotik seperti *polyethylene glycol* atau *cathartic laxative* seperti (*bisacodyl*). Jika gejala pasien membaik, direkomendasikan untuk tidak memberi terapi lain. Keluhan BAB pasien yang tidak membaik walupun dengan terapi yang adekuat, diperlukan konsultasi dengan ahli Gastroenterologi.<sup>3,9</sup>

#### Latihan Otot Dasar Panggul

Latihan otot dasar panggul dikerjakan untuk meningkatkan kekuatan dan ketahanan otot-otot panggul sehingga memperbaiki penyokongan terhadap organ panggul. Bukti secara langsung bahwa latihan otot dasar panggul dapat mencegah atau mengobati prolaps belum terbukti, namun latihan ini efektif untuk IU dan IA. Penguatan otot panggul sering mengurangi gejala akibat penekanan panggul yang sering menyertai prolaps. Prolaps berat nampaknya tidak mungkin membaik dengan latihan otot dasar panggul, namun pasien tetap merasakan adanya perbaikan gejala.<sup>3,9</sup>

#### Penggunaan *Pesarium*

Indikasi terapi menggunakan *pesarium* meliputi kehamilan dan kontraindikasi medis khusus untuk melakukan operasi pada pasien tua dan lemah. *Pesarium* juga dapat digunakan pada semua keadaan dimana pasien memilih untuk tidak operasi. *Pesarium* dapat disesuaikan pada setiap pasien yang mengalami POP tanpa memperhatikan stadium atau tempat dominan terjadinya prolaps. *Pesarium* digunakan oleh hampir 75% *Urogynecologist* sebagai terapi lini pertama untuk prolaps. *Pesarium* tersedia dalam

berbagai bentuk dan ukuran, dan dapat dikategorikan sebagai suportif (pesarium cincin) atau memenuhi celah (pesarium donut) (**Gambar 8**). Pesarium yang sering digunakan untuk prolaps meliputi pesarium cincin (dengan atau tanpa penyokong) dan *Gellhorn*, donut dan pesarium kubus.<sup>12</sup>

Pada kebanyakan pasien (antara 50-73%), ukuran pesarium yang tepat dapat disesuaikan saat kedatangan pertama atau kedua. Persentasi pasien lebih rendah (41-67%) tetap mempertahankan pesarium yang digunakan. Beberapa dokter jarang menggunakan pesarium untuk prolaps yang berat. Penelitian terbaru tidak menemukan hubungan antara stadium prolaps dan hasil pengujian pesarium. Tipe dari pesarium yang digunakan kemungkinan berhubungan dengan keparahan dari prolaps. Pada satu penelitian, pesarium cincin dimasukkan pertama kali kemudian diikuti pesarium *Gellhorn* jika cincin tidak diam pada tempatnya. Pesarium cincin lebih berhasil digunakan pada prolaps stadium II (100%) dan stadium III (71%). Pada prolaps stadium IV lebih sering diperlukan pesarium *Gellhorn* (64%). Pada sebuah penelitian tentang penggunaan pesarium selama 2 bulan, 92% pasien dengan POP merasa puas dengan terapi menggunakan pesarium. Hampir semua gejala prolaps membaik dan 50% masalah saluran urinarius berkurang. Stadium prolaps atau aktivitas seksual bukan kontraindikasi pemakaian pesarium. Dokter seharusnya mendiskusikan pilihan terapi menggunakan pesarium dengan semua pasien POP. Penggunaan pesarium seharusnya dipertimbangkan sebelum intervensi operasi pada pasien dengan prolaps yang mengalami gejala.<sup>3,9,12</sup>

## Manajemen Operatif

Histerektomi merupakan pendekatan operasi tradisional untuk pasien dengan prolaps uterus atau rektovagina. Histerektomi dengan atau tanpa *colporrhapy* anterior atau posterior tidak memperbaiki defisiensi penyokong apikal. Padasaat histerektomi dikerjakan untuk prolaps uterus, perhatian harus ditujukan pada restorasi penyokong apikal ketika uterus diangkat. Pilihan terapi operasi untuk pasien dengan prolaps apikal (padasaat histerektomi dikerjakan secara terpisah atau sebagai bagian dari prosedur yang sedang dikerjakan) meliputi prosedur *abdominal sacral colpopexy* dan *transvaginal suspension* menggunakan struktur panggul untuk fiksasi seperti ligamen sakrospinosus, ligamen uterosakral, dan fascia atau otot iliokoksigeus.<sup>3,9,12</sup>

Berbagai penelitian kasus mengenai pendekatan vaginal atau abdominal pada prolaps apikal sudah dirangkum dalam berbagai *review*. Penelitian-penelitian yang dominan berbentuk retrospektif ini memperlihatkan rentang efektivitas yang luas dari terapi operasi untuk prolaps pada ujung vagina. Rentang rata-rata kegagalan dari 0-20% untuk setiap tipe prosedur yang dikerjakan (*sacrospinous ligament fixation*, *uterosacral ligament suspension*, *endopelvic fascia suspension* melaui pendekatan vaginal atau *abdominal sacral colpopexy* dengan operasi terbuka atau laparotomi. Keuntungan yang dihasilkan dari *abdominal sacral colpopexy* lebih baik daripada pendekatan vaginal untuk memperbaiki prolaps masih kontroversial.<sup>12,13</sup>

Pada tahun 2005, *review Cochrane* tentang manajemen operasi pada prolaps menyimpulkan bahwa, dibandingkan dengan *vaginal sacrospinous ligament fixation*,

*abdominal sacral colpopexy* memiliki kegagalan apikal lebih kecil dan *dyspareunia* post-operasi dan IU lebih sedikit, tetapi memiliki banyak komplikasi. Laporan kekambuhan prolaps adalah 3 dari 84 pada *abdominal sacral colpopexy* berbanding 13 dari 25 pada operasi vaginal (*relative risk* [RR], 0,23; 95 *confidence interval* [CI], 0,07-0,77). Waktu operasi dan masa pemulihan pasien lebih lama pada *abdominal sacral colpopexy* dibandingkan dengan *vaginal sacrospinous ligament fixation*. Komplikasi jangka pendek dan jangka panjang, khususnya berhubungan dengan adesi di dalam abdomen dan obstruksi usus halus lebih sering terjadi sesudah dikerjakan *abdominal sacral colpopexy*. Oleh karena itu, dokter seharusnya mempertimbangkan secara hati-hati resiko pada setiap pasien mengenai kemungkinan komplikasi dan kekambuhan prolaps serta keinginan pasien, padasaat membuat rekomendasi untuk mengerjakan *abdominal sacral colpopexy* atau *vaginal sacrospinous ligament fixation*.<sup>12,14</sup>

Kelebihan terapi operasi dengan *uterosacral* dibandingkan *sacrospinous ligament suspension* tidak diketahui. Kedua prosedur ini tidak pernah dibandingkan pada penelitian *controlled* atau *randomized trial*. Berdasarkan penelitian kasus, *sacrospinous* dan *uterosacral ligament vaginal suspension* memiliki resiko operasi yang hampir sama karena kedua prosedur ini menggunakan pendekatan vaginal. Namun, setiap prosedur memiliki resiko khusus. Cedera uretra sekitar 11% pernah dilaporkan dengan *uterosacral ligament suspension*. *Cystoscopy* seharusnya dikerjakan saat operasi untuk menilai kerusakan kandung kemih atau uretra. Setiap cedera biasanya hanya memerlukan pelepasan *suture* dan penggantian untuk mencegah morbiditas. Cedera uretra yang diketahui terlambat hanya memerlukan reimplantasi. Perdarahan dari cedera pembuluh darah pudendal padasaat

dilakukan *sacrospinous ligament suspension* jarang terjadi namun dapat mengancam nyawa. Nyeri pantat sesudah *sacrospinous suspension* jarang terjadi dan biasanya sembuh sendiri, namun dapat memerlukan reoperasi untuk melepaskan suture jika terjadi nyeri menetap.<sup>9,12,14</sup>

Berdasarkan penelitian kasus dan *cohort*, kekambuhan prolaps apikal terjadi hanya 4-7% dengan *laparoscopic sacral colpopexy*, namun kekambuhan mencapai 32% untuk prolaps anterior dan posterior. Perbandingan efikasi antara *laparoscopic sacral colpopexy* dengan *abdominal sacral colpopexy* tidak dapat disimpulkan karena belum ada penelitian secara *randomized*. Namun, ahli bedah dengan kemampuan laparoskopi tinggi, *sacral colpopexy* dapat dikerjakan dengan baik tanpa melakukan laparotomi. Rata-rata waktu operasi untuk *laparoscopic sacral colpopexy* satu jam lebih lama daripada *open sacral colpopexy*, namun waktu pemulihannya lebih cepat.<sup>12,14</sup>

*Review* beberapa penelitian kasus dari *uterosacral ligament suspension* memperlihatkan kekambuhan prolaps pada pasien antara 4-18% sesudah *follow-up* jangka pendek (sampai 4 tahun). Pada satu penelitian dengan sampel 168 wanita, 11 (6,5%) mengalami kekambuhan saat dilakukan *follow-up* antara 6 bulan sampai 3 tahun. Pada 72 wanita tersebut dilakukan monitor selama rata-rata 5,1 tahun (*range*, 3,5-7,5 tahun), 11 (15,3%) mengalami kekambuhan prolaps simptomatik stadium II atau lebih, namun hanya 2 (3%) wanita mengalami prolaps *apical*. Tempat alternatif untuk menyokong apikal, seperti ligamen sakrospinus atau fascia iliokoksigeus, dapat dikerjakan padasaat ligamen uterosakral tidak mudah diakses atau lemah dan tidak memungkinkan memberikan penyokong yang adekuat.<sup>12,14</sup>

## **INSIDEN DAN PENATALAKSANAAN PASIEN DENGAN POP DI RSUP SANGLAH**

Data pasien Uroginekologi dan Rekonstruksi di Poliklinik Obstetri dan Ginekologi RSUP Sanglah Denpasar sudah dikumpulkan dari bulan Juni 2009 – Maret 2010. Jumlah total pasien yang datang dalam rentang waktu tersebut adalah 85 orang. Dari data tersebut, jumlah pasien terbanyak di bulan Juni 2009 yaitu 12 pasien dan terendah di bulan Oktober 2009 yaitu 3 pasien (Diagram 1). Pasien yang mengalami POP adalah 81,2% dengan rincian POP derajat I 3,5%, POP derajat II 21,2%, POP derajat 3 50,6% dan POP derajat IV 5,9% (Tabel 1). Berdasarkan kelompok umur, jumlah pasien yang mengalami POP terbanyak adalah berumur diatas 60 tahun, sebanyak 41 orang (Tabel 2).

Manajemen pasien yang mengalami POP ditampilkan pada Tabel 3. Pilihan manajemen yang dilakukan ada 3 yaitu, konservatif, penggunaan pesarium dan operatif. Dari data tersebut diketahui bahwa terapi konservatif dilakukan pada pasien dengan POP derajat I sampai III. Penggunaan pesarium terbanyak dikerjakan pada POP derajat III sedangkan untuk manajemen operatif terbanyak dikerjakan pada pasien dengan POP derajat III dan tidak dilakukan pada pasien POP derajat I. Menurut kelompok umur, manajemen operasi paling sedikit dikerjakan pada pasien dengan POP berumur diatas 60 tahun (Tabel 4).

## **RANGKUMAN**

Peningkatan secara gradual usia harapan hidup di negara-negara berkembang beberapa tahun terakhir, para dokter khususnya ahli Obstetri dan Ginekologi diharapkan familiar dengan penyakit-penyakit yang sering dialami oleh pasien lanjut usia. Prolapse Organ



Panggul (POP) merupakan salah satu penyakit yang sering dialami oleh banyak wanita dewasa sekarang. POP didefinisikan sebagai penurunan abnormal atau herniasi dari organ-organ panggul dari tempat melekat atau posisi normalnya di dalam rongga panggul. Organ-organ panggul yang dapat terlibat meliputi uterus (*uterine prolaps*) atau ujung vagina (*apical vaginal prolaps*), vagina anterior (*cystocele*), atau vagina posterior (*rectocele*). Penyebab dasar terjadinya POP adalah kelemahan dari jaringan ikat yang menyokong struktur-struktur panggul. Kelemahan jaringan ikat ini bertambah buruk karena peningkatan usia, menopause, multiparitas, trauma obstetri dan operasi sebelumnya serta peningkatan tekanan di dalam abdomen terus-menerus yang dihubungkan dengan obesitas, batuk kronis, atau sering mengangkat barang berat

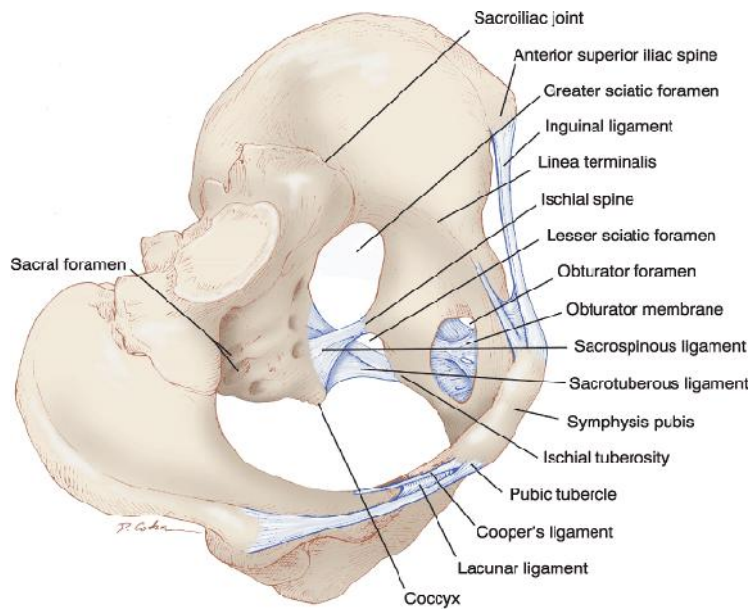
Kerangka panggul dibentuk oleh tulang sakrum, *coccyx* dan sepasang tulang pinggul, yang menyatu dibagian depan membentuk simfisis pubis. Otot-otot skeletal dasar panggul meliputi otot-otot *levator ani*, koksigeus, sfingter ani eksternus, sfingter striata uretra, dan otot perineum dalam dan superfisial. Saraf pudendal menginervasi otot striata uretra, sfingter ani, otot perineum dalam dan superfisial dan juga saraf sensoris genitalia eksternal. Penyokong utama viseral panggul terdiri atas kompleks otot *levator ani* dan jaringan ikat pelekat organ-organ panggul (*fasia endopelvic*). Kerusakan atau disfungsi dari satu atau kedua komponen ini dapat menyebabkan terjadinya POP.

Gejala-gejala yang muncul pada pasien POP tidak spesifik untuk membedakan prolaps dari beberapa kompartemen tetapi dapat mencerminkan derajat prolaps secara keseluruhan. Pemeriksaan fisik difokuskan pada pemeriksaan panggul, dimulai dengan inspeksi pada vulva dan vagina untuk mengidentifikasi adanya erosi, ulserasi, atau lesi lain.

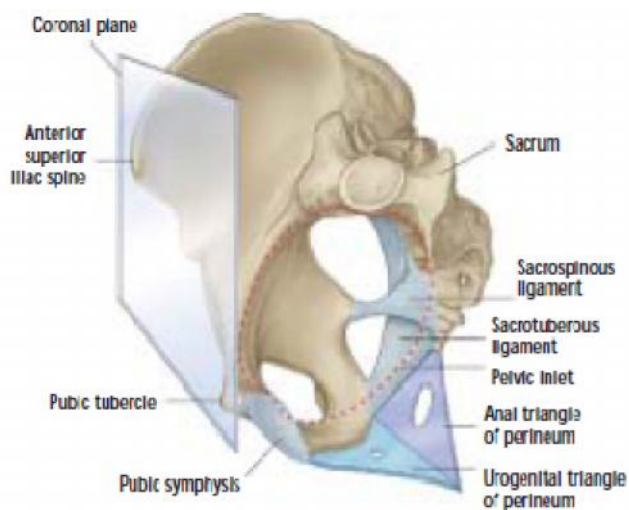
Standar penentuan derajat prolaps yang direkomendasikan oleh International Continence Society adalah Panggul Organ Prolapsse Quantification System (POP-QS). Manajemen pasien dengan POP terdiri dari observasi, manajemen non-operatif dan manajemen operatif.

## DAFTAR PUSTAKA

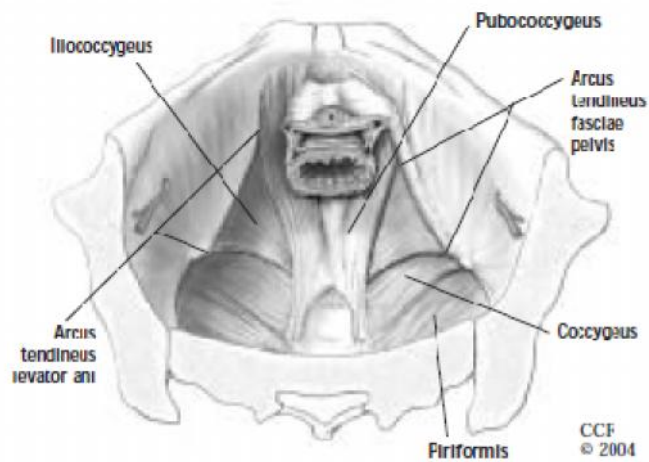
1. Lazarou G. 2010. Pelvic Organ Prolapse. <http://emedicine.medscape.com/article/276259-overview>
2. Subramanian D, Szwarzensztejn K, Mauskopf JA, Slack MC. Rate, type, and cost of pelvic organ prolapse surgery in Germany, France, and England. *European Journal of Obstetrics & Gynecology and Reproductive Biology*. 2009;144-80:177–181.
3. Jelovsek JE, Maher C, Barber MD. Pelvic organ prolapse. *Lancet*. 2007;369:1027–38.
4. Bartoletti R. Pelvic Organ Prolapse: A Challenge for the Urologist. *European Urology* . 2007; 51:884–886.
5. Anderson JR and Genadry R. Anatomy dan Embryology. In: Berek JS. (eds). *Berek & Novak's Gynecology*. 14<sup>th</sup>. New York: Lippincott Williams & Wilkins; 2007. p. 75-83.
6. Barber MD. Contemporary views on female pelvic anatomy. *Cleveland Clinic Journal Of Medicine*. 2005;72(4):S3–S11.
7. Weidner AC, Jamison MG, Branham V, South MM, Borawski KM, Romero AA. Neuropathic injury to the levator ani occurs in 1 in 4 primiparous women. *Am J Obstet Gynecol*. 2006; 195:1851–56.
8. Moalli PA, Shand SH, Zyczynski HM, Gordy SC, Meyn LA. Remodeling of vaginal connective tissue in patients with prolapse. *Obstet Gynecol*. 2005; 106:953–63.
9. Weber AM and Richter HE. Pelvic Organ Prolapse. *Obstet Gynecol*. 2005;106:615-634.
10. Marijke C, Slieker-ten Hove MC, Pool-Goudzwaard AL, Eijkemans MJ, Steegers-Theunissen RP, Burger CW, Vierhout ME. Symptomatic pelvic organ prolapsed and possible risk factors in a general population. *Am J Obstet Gynecol*. 2009; 200:184e1–184e7.
11. Seo JT and Kim JM. Pelvic Organ Support and Prevalence by Pelvic Organ Prolapse-Quantification (POP-Q) in Korean Women. *The Journal of Urology*. 2006;175:1769–1772.
12. ACOG. Pelvic Organ Prolapse. *Obstet Gynecol*. 2007;110(3):717-29.
13. Walters MD and Paraiso MF. Anterior vaginal wall prolapsed: Innovative surgical approaches. *Cleveland Clinic Journal Of Medicine*. 2005;72(4):S20–S27.
14. Zimmerman CW. Pelvic Organ Prolapse: Basic Principles. In: Rock JA and Jones HW. *Te Linde's Operative Gynecology*. 10<sup>th</sup>. New York: Lippincott Williams & Wilkins; 2007. P.854-874.



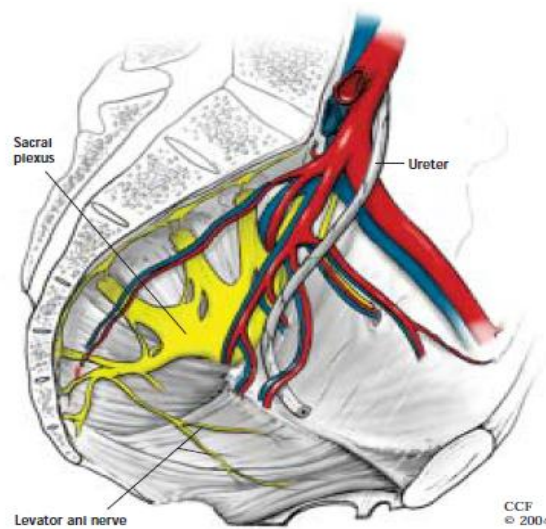
Gambar 1. Ilustrasi tulang-tulang panggul beserta ligamen dan foramen yang dibentuk (Dikutip dari Anderson and Genadry, 2007)



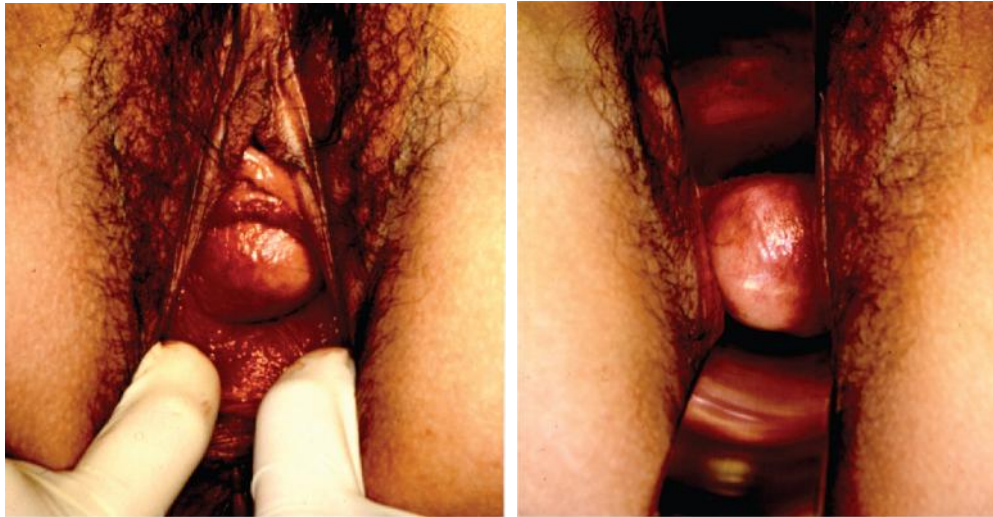Gambar 2. Oreintasi tulang-tulang panggul saat posisi berdiri (Dikutip dari Barber, 2005)



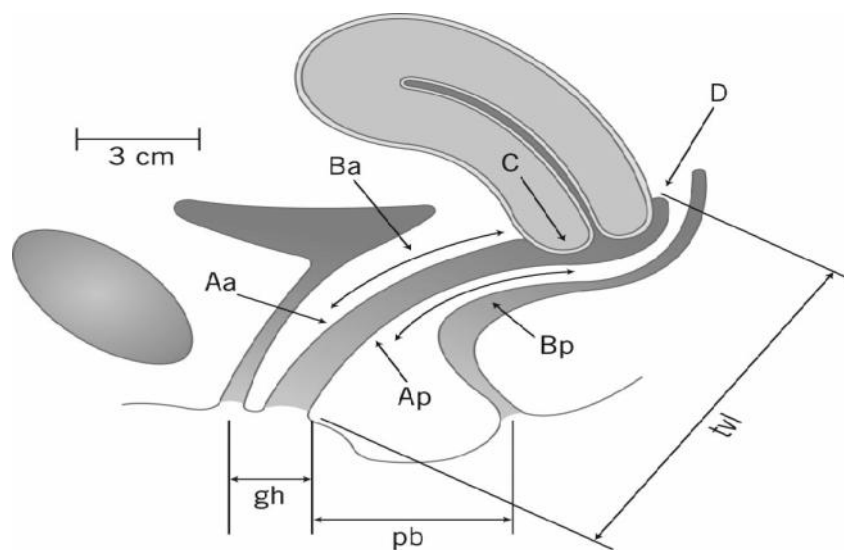
Gambar 3. Ilustrasi otot-otot dasar panggul. (Dikutip dari Barber, 2005)



Gambar 4. Persarafan dan suplai darah panggul (Dikutip dari Barber , 2005)



Gambar 5. Kiri (POP derajat 2 melalui inspeksi), Kanan (POP ujung vagina derajat II dengan retraksi vagina anterior dan posterior) (Dikutip dari Weber and Richter, 2005)



Gambar 6. Diagram *Panggul Organ Prolapsse Quantification System* (POPQS) melalui pemeriksaan fisik. Memperlihatkan 6 tempat (Titik Aa dan Ba di bagian *anterior*, Titik Aa dan Bp di bagian *posterior*, Titik C untuk *cervix* atau *apex*, Titik D untuk *cul-de-sac*, *genital hiatus* (gh), *perineal body* (pb), dan *total vaginal length* (tv1). (Dikutip dari Weber, 2005)

**Stages of Pelvic Organ Prolapse**

Stages are based on the maximal extent of prolapse relative to the hymen, in one or more compartments.

**Stage 0:** No prolapse; anterior and posterior points are all  $-3$  cm, and C (cervix) or D (posterior fornix) is between  $-TVL$  (total vaginal length) and  $-(TVL - 2)$  cm.

**Stage I:** The criteria for stage 0 are not met, and the most distal prolapse is more than 1 cm above the level of the hymen (less than  $-1$  cm).

**Stage II:** The most distal prolapse is between 1 cm above and 1 cm below the hymen (at least one point is  $-1$ ,  $0$ , or  $+1$ ).

**Stage III:** The most distal prolapse is more than 1 cm below the hymen but no further than 2 cm less than TVL.

**Stage IV:** Represents complete procidentia or vault eversion; the most distal prolapse protrudes to at least  $(TVL - 2)$  cm.

**Pelvic Organ Prolapse Quantification System**

Six vaginal sites used in staging prolapse:

- Points Aa and Ba anteriorly
- Points Ap and Bp posteriorly
- Point C for the cervix or vaginal apex
- Point D for the posterior fornix (not measured after hysterectomy)

Three additional measurements:

- GH – genital hiatus
- PB – perineal body
- TVL – total vaginal length

Bump RC, Mattiasson A, Bo K, Brubaker LP, DeLancey JO, Klarskov P, et al. The standardization of terminology of female pelvic organ prolapse and pelvic floor dysfunction. Am J Obstet Gynecol 1996; 175:10–7.

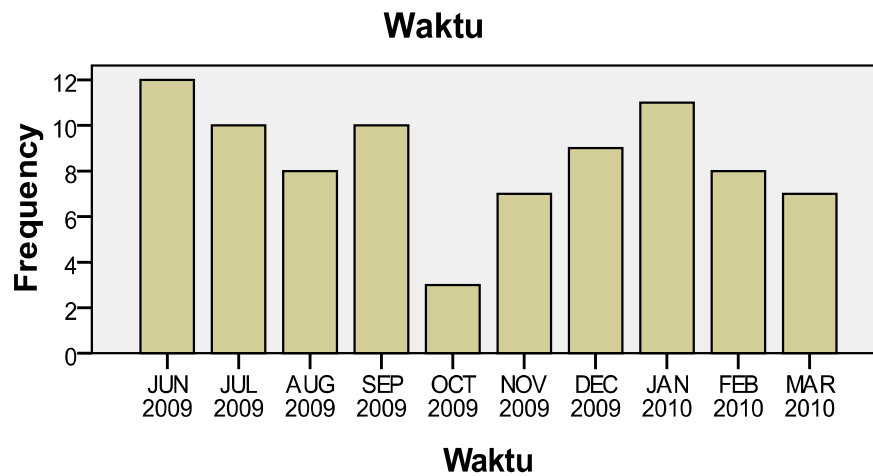
Gambar 7. Penentuan derajat POP berdasarkan POP-QS. (Dikutip dari ACOG,2007)



Gambar 8. Tipe-tipe Pesarium (Dikutip dari Jelovsek *et al*, 2007)



Diagram 1. Data pasien Uroginekologi dan Rekonstruksi di Poliklinik Obstetri dan Ginekologi RSUP Sanglah Denpasar dari bulan Juni 2009 – Maret 2010.



Tabel 1. Data diagnosa pasien Uroginekologi dan Rekonstruksi di Poliklinik Obsetri dan Ginekologi RSUP Sanglah Denpasar dari bulan Juni 2009 – Maret 2010.

Diagnosa	Frekuensi	Persentase
POP Grade I	3	3.5
POP Grade II	18	21.2
POP Grade III	43	50.6
POP Grade IV	5	5.9
Penyakit Lain	16	18.8
Total	85	100.0

Tabel 2. Data diagnosa pasien Uroginekologi dan Rekonstruksi berdasarkan kelompok umur di Poliklinik Obsetri dan Ginekologi RSUP Sanglah Denpasar dari bulan Juni 2009 – Maret 2010.

Kelompok Umur	Diagnosa					Total
	POP Grade I	POP Grade II	POP Grade III	POP Grade IV	Penyakit Lain	
Di Bawah 49	3	1	1	0	10	15
Antara 40 - 60	0	8	14	1	6	29
Di Atas 60	0	9	28	4	0	41
TOTAL	3	18	43	5	16	85

Tabel 3. Data penanganan pasien Uroginekologi dan Rekonstruksi di Poliklinik Obsetri dan Ginekologi RSUP Sanglah Denpasar dari bulan Juni 2009 – Maret 2010.

Diagnosa	Penanganan		
	Konservatif	Pesarium	Operatif
POP Grade I	3	0	0
POP Grade II	2	12	4
POP Grade III	2	28	13
POP Grade IV	0	4	1
Penyakit Lain	2	0	14

<b>Diagnosa</b>	<b>Penanganan</b>		
	<b>Konservatif</b>	<b>Pesarium</b>	<b>Operatif</b>
POP Grade I	3	0	0
POP Grade II	2	12	4
POP Grade III	2	28	13
POP Grade IV	0	4	1
Penyakit Lain	2	0	14
<b>TOTAL</b>	<b>9</b>	<b>44</b>	<b>32</b>

Tabel 4. Data penanganan pasien Uroginekologi dan Rekonstruksi di Poliklinik Obsetri dan Ginekologi RSUP Sanglah Denpasar dari bulan Juni 2009 – Maret 2010.

<b>Kelompok Umur</b>	<b>Penanganan</b>		
	<b>Konservatif</b>	<b>Pesarium</b>	<b>Operatif</b>
Di Bawah 49	5	0	10
Antara 40 - 60	2	11	16
Di Atas 60	2	33	6
<b>TOTAL</b>	<b>9</b>	<b>44</b>	<b>32</b>