

CORE NEEDLE BIOPSY PADA TUMOR PAYUDARA

Reni Widyastuti; Putu Anda Tusta Adiputra; Sri Maliawan

Bagian/SMF Bedah Fakultas Kedokteran Universitas Udayana/
Rumah Sakit Umum Pusat Sanglah Denpasar

ABSTRAK

Saat ini tersedia berbagai jenis biopsi. Salah satu jenis biopsi yang bisa dilakukan pada payudara adalah *core needle biopsy*. *Core needle biopsy* adalah prosedur pengambilan sampel padat dari jaringan menggunakan *hollow core needle* yang berukuran antara 11-16 gauge. Operator bisa mengarahkan jarum secara langsung ke area lesi yang bisa dipalpasi ataupun dengan panduan *imaging*. Prosedur ini adalah prosedur yang aman, efektif, efisien waktu, dan tidak mahal. Kerugiannya antara lain dapat menyebabkan infeksi, bekas luka pada area biopsi, dan penyebaran sel ganas pada rute jarum.

Kata kunci : Core needle biopsy

BREAST CORE NEEDLE BIOPSY

Reni Widyastuti; Putu Anda Tusta Adiputra; Sri Maliawan

Departement of Surgery, Medical School,
Udayana University/Sanglah Hospital Denpasar

Nowadays, there are many kinds of biopsy. One that can be done in breast is core needle biopsy. Core needle biopsy is a tissue sampling procedure using hollow core needle size 11-16 gauge. The operator can direct the needle directly into the palpable lesion or by using imaging. This is a safe, effective, time efficient, and less costly. The disadvantage among others, can lead to infection, scarring at the biopsy area, and spread of malignant cells in the needle route.

Keywords : Core needle biopsy

PENDAHULUAN

Sebagian besar kanker pada awalnya terdeteksi dari gejala dan tanda yang muncul ataupun melalui skrining. Begitu tumor terdeteksi, akan dilakukan berbagai tes diagnostik untuk menentukan karakteristik tumor dan menilai kemungkinan tumor tersebut adalah kanker. Setiap tahunnya, metode pendekatan untuk diagnosis kanker semakin berkembang. Saat ini, metode standar minimal yang digunakan untuk diagnosis kanker adalah pemeriksaan histopatologis yang diperkuat dengan pemeriksaan imunohistokimia dan diagnosis molekuler.^{1,2,3}

Dalam pemeriksaan histopatologi, jaringan bisa diperoleh melalui proses biopsi yaitu pengambilan sel atau jaringan untuk pemeriksaan mikroskopik. Saat ini tersedia berbagai jenis biopsi. Pada payudara misalnya, jenis biopsi yang bisa dilakukan adalah *fine needle aspiration* (FNA), *core needle biopsy*, *vacuum assisted biopsy*, *direct & frontal biopsy*, dan *open surgical biopsy*. Metode biopsi yang dipilih tergantung dari beberapa faktor, diantaranya ukuran, lokasi, penampilan, dan karakteristik abnormalitas.³

Core needle biopsy adalah prosedur pengambilan sampel padat dari jaringan menggunakan *hollow core needle* yang berukuran antara 11-16 gauge. Operator bisa mengarahkan jarum secara langsung ke area lesi yang bisa dipalpasi ataupun dengan panduan *imaging* seperti *stereotactic radiography*, ultrasound, dan MRI.⁴ *Core needle biopsy* adalah prosedur yang aman, efektif, efisien waktu, dan tidak mahal. Untuk lesi yang memerlukan pemeriksaan imunohistokimia atau lesi yang tidak terdiagnosis setelah dilakukan FNA, *core needle biopsy* harus dipertimbangkan sebelum dilakukan biopsi eksisional.³

DEFINISI CORE NEEDLE BIOPSY

Core needle biopsy (CNB) adalah prosedur pengambilan sampel dari jaringan tumor menggunakan *hollow core needle* yang berukuran antara 11-16 *gauge*.⁴ CNB bertujuan untuk mengumpulkan sampel sel dari sebuah tumor sehingga bisa diperiksa di bawah mikroskop. Sensitivitas dari CNB adalah 92%, dengan spesifisitas sebesar 100%. Untuk lesi yang bisa dipalpasi, operator biasanya akan memfiksasi lesi dengan satu tangan sedangkan tangan lainnya melakukan biopsi. Untuk lesi yang tidak bisa dipalpasi, biasanya dibutuhkan panduan imaging, seperti mamografi, ultrasound, dan PEM (*positron emission mammography*). CNB yang menggunakan bantuan imaging seperti ini untuk melokalisir masa disebut juga dengan CNB stereotaktik.³ Pada mamografi stereotaktik, komputer digunakan untuk menunjukkan lokasi masa berdasarkan mammogram yang diambil dari dua sudut yang berbeda. Pada ultrasound stereotaktik, operator akan melihat jarum yang digunakan pada monitor sehingga dapat membantu mengarahkan jarum tersebut ke area yang tepat.⁵

Jarum yang digunakan untuk CNB lebih besar dari jarum yang digunakan untuk FNA (**Gambar 1**). Jarum pada CNB juga memiliki ujung pemotong khusus yang memungkinkan pemindahan sampel jaringan dalam jumlah yang lebih besar.³

TEKNIK CORE NEEDLE BIOPSY

Core needle biopsy (CNB) termasuk prosedur biopsi yang sederhana. Hal pertama yang dilakukan adalah menginjeksikan anestesi lokal ke area di sekitar tumor. Anestesi lokal yang bisa diberikan misalnya lidokain.⁵ Selanjutnya sebuah torehan dibuat di atas masa dengan menggunakan scalpel dan blade nomor 11 untuk mempermudah masuknya ujung jarum.⁶ Jarum kemudian ditusukkan di atas tumor (**Gambar 2**). Operator menuntun jarum

ke arah tumor dengan melakukan palpasi atau dengan panduan imaging menggunakan mamografi atau ultrasound.⁵

Untuk mendapatkan jumlah sampel yang cukup, insersi jarum dilakukan sebanyak 3-6 kali. Pasien mungkin merasakan adanya sedikit tekanan pada saat biopsi, tapi pasien tidak akan merasakan adanya nyeri yang signifikan.⁵ Apabila sampel jaringan sudah terambil, akan terdengar bunyi “klik” dari jarum dan instrumen sampling. Setelah jarum dicabut, dilakukan penekanan pada area biopsi selama kira-kira 5 menit, kemudian dilakukan pembalutan pada area tersebut. Sampel diambil dari jarum dengan cara melepaskan *outer canula* (**Gambar 3**). Biasanya sampel yang diambil berukuran panjang 0,75 cm dan diameter 0,16 cm.⁵ Sampel itu kemudian disimpan di dalam larutan *buffered formalin* 10% dengan volume 15-20 kali volume sampel dan dikirim ke laboratorium patologi anatomi untuk didiagnosis.⁶ Hasil dari pemeriksaan patologi pada CNB payudara dapat dideskripsikan sebagai berikut⁵:

- *Inadequate/ insufficient* : sampel yang diambil tidak mencukupi untuk mengkonfirmasi diagnosis kanker.
- *Benign* : Tidak ditemukan sel kanker. Benjolan masih terkontrol pertumbuhannya dan tidak menyebar ke area tubuh lain.
- *Atypical/indeterminate* : Hasilnya tidak jelas. Beberapa sel tampak abnormal, tapi tidak dapat digolongkan sebagai sel kanker. *Surgical biopsy* diperlukan pada kasus seperti ini untuk pengambilan sampel yang lebih adekuat.
- *Malignant* : Sel bersifat ganas, tidak terkontrol, dan mempunyai potensi untuk menyebar ke bagian tubuh lain.

KEUNTUNGAN DAN KERUGIAN CORE NEEDLE BIOPSY

Core needle biopsy (CNB) adalah prosedur yang relatif aman, efektif, efisien waktu, dan tidak mahal.⁶ Hasil dari CNB biasanya selesai dalam beberapa hari, ini berarti diagnosis dapat ditegakkan lebih cepat sehingga terapi juga bisa diberikan lebih awal.⁷ CNB memungkinkan diagnosis yang lebih akurat dibandingkan dengan FNA (*fine needle aspiration*) karena jarum yang digunakan pada CNB lebih besar sehingga dapat mengambil sampel jaringan dalam jumlah yang lebih banyak.⁵ Jarum yang lebih besar juga memungkinkan operator untuk mengambil jaringan dalam bentuk yang lebih utuh (*coherent slice*). Keuntungannya, sel bisa diperiksa di bawah mikroskop dengan susunan yang sama seperti saat sel tersebut masih berada di dalam tubuh. Hal ini dapat membantu membedakan beberapa tipe lesi pra-kanker seperti *ductal carcinoma in situ* dan *lobular carcinoma in situ*.⁷

Dibandingkan dengan *open surgical biopsy*, CNB menyebabkan lebih sedikit trauma, infeksi, dan nyeri. Karena masa penyembuhannya singkat, pasien juga tidak perlu rawat inap sehingga dapat menghemat waktu dan biaya. Selain itu CNB juga dapat dikerjakan dengan anestesi lokal. Hal ini dapat mengurangi resiko pasien mengalami komplikasi anestesi umum, seperti komplikasi pernafasan (obstruksi, hipokapnia, hiperkapnia, hipoventilasi, dan aspirasi pneumonia), kardiovaskuler (hipotensi, hipertensi, dan aritmia), dan komplikasi neurologis (sadar di tengah operasi, neuropati perioperatif).⁷

Kerugian yang tidak dapat dihindari dari CNB adalah adanya sedikit resiko untuk terjadinya infeksi setelah dilakukannya prosedur CNB. Prosedur-prosedur medis yang menyebabkan terjadinya diskontinuitas pada kulit dapat mempermudah bakteri, virus, dan jamur untuk masuk melalui kulit dan menginvasi jaringan. Infeksi yang terjadi setelah CNB

payudara misalnya, dapat menyebabkan payudara menjadi merah, bengkak, nyeri, dan dapat memicu terjadinya gangguan yang lebih serius seperti abses payudara. Untuk meminimalisir resiko infeksi, CNB dilakukan pada kondisi steril. Prosedur biopsi yang benar, dikombinasikan dengan pembersihan luka yang cermat dan pembalutan luka setelahnya, dapat menurunkan resiko infeksi secara drastis.⁸

Kerugian lain dari CNB adalah adanya bekas luka pada tempat biopsi, khususnya pada tempat injeksi jarum. Hal ini disebabkan karena jarum yang digunakan pada CNB adalah jarum yang cukup besar (medium gauge). Menurut *New York University Medical Center*, pasien yang menjalani CNB payudara juga dapat mengalami bekas luka pada jaringan internal payudara. Hal ini dapat mengaburkan gambaran masa dan lesi payudara yang kecil pada mammogram.⁸ Oleh karena itu *needle biopsy* dilakukan setelah USG atau mamografi, bukan sebelumnya.³

Pada beberapa kasus, CNB payudara tidak dapat mengumpulkan sampel dalam jumlah yang cukup untuk membuat diagnosis. Benjolan yang terjadi jauh di dalam jaringan payudara sulit diakses dengan CNB. Hal ini menyebabkan dokter tidak bisa mendiagnosis secara akurat. Pada kasus seperti ini, biasanya akan dilakukan prosedur biopsi yang lebih invasif seperti *surgical biopsy* yang memungkinkan untuk mengumpulkan jaringan dalam jumlah yang lebih banyak.⁸

Kerugian lainnya adalah kemungkinan adanya sel kanker yang menyebar ke area lainnya ketika jarum dipindahkan. Insiden penyebaran sel kanker tersebut bervariasi tergantung dari lokasi anatomis, fluktuasi dengan ukuran jarum, dan tergantung dari tipe malignansi dan terapinya. Insiden penyebaran sel kanker payudara setelah dilakukannya

large core needle biopsy adalah 2-5%. Untuk kanker prostat insiden penyebarannya adalah 1% setelah dilakukan CNB dengan jarum sebesar 14 *gauge*.⁸

INDIKASI DAN KONTRAINDIKASI STEREOTACTIC CORE NEEDLE BIOPSY

Needle biopsy dikerjakan apabila sudah dilakukan pemeriksaan imaging dan pemeriksaan fisik. Adapun indikasi dilakukannya *Stereotactic Core Needle Biopsy* adalah sebagai berikut⁹:

1. Lesi solid dan tidak terpalpasi yang berhubungan dengan:
 - Bentuk ireguler
 - Batas tidak tegas
 - Kalsifikasi
 - Penebalan fokal pada kulit
2. Mikrokalsifikasi dengan karakteristik:
 - Morfologi: ukuran dan bentuk bervariasi (pleomorfik); linier, bercabang, atau granular.
 - Distribusi : *clustered*, linier, atau regional.
3. Area dengan distorsi arsitektural pada tempat biopsi sebelumnya yang menunjukkan adanya perubahan yang mencurigakan dibandingkan mamografi sebelumnya.
4. Asimetri yang dihubungkan dengan adanya kalsifikasi, distorsi arsitektural, masa nonkistik, dilatasi duktus soliter, dan penebalan fokal kulit.
5. Masa solid yang dominan (biasanya >1 cm) atau menunjukkan pertumbuhan dibandingkan mamografi sebelumnya.

Tidak semua pasien dengan abnormalitas payudara yang tidak terpalpasi akan menjadi kandidat untuk biopsi stereotaktik.

Kontraindikasi dari *Stereotactic Core Needle Biopsy* adalah⁹:

1. Tumor yang:
 - Berbatas tegas, densitas rendah, kurang dari 1 cm atau tidak berubah dari mammogram sebelumnya.
 - Mengandung lemak intralesi yang patognomonik untuk limfenodi, kista, dan hamartoma.
 - Multipel, tidak terkalsifikasi.
2. Mikrokalsifikasi yang tipis, bulat, seragam, dalam *cluster*.
3. Tumor yang bisa dipalpasi.
4. Pasien dengan gangguan pembekuan darah atau yang sedang menjalani terapi antikoagulan.

KOMUNIKASI HASIL

Setelah mengerjakan CNB, hal selanjutnya yang wajib dilakukan oleh dokter adalah memberikan KIE (konseling, informasi, dan edukasi) mengenai hasil dari biopsi yang dilakukan. Untuk biopsi yang menunjukkan adanya *invasive carcinoma*, pasien harus diberikan informasi mengenai pilihan terapi yang bisa dikerjakan, seperti terapi konservasi payudara dan mastektomi radikal dengan atau tanpa rekonstruksi. Untuk *carcinoma in situ*, pasien harus diberikan informasi mengenai pilihan terapi berupa operasi konservatif dengan atau tanpa terapi radiasi, mastektomi total, atau mastektomi dengan rekonstruksi.⁹

Jika hasil dari CNB menunjukkan hasil yang jinak, pasien harus diberikan informasi mengenai perubahan status resiko dan *follow up* yang harus dilakukan. *College of American*

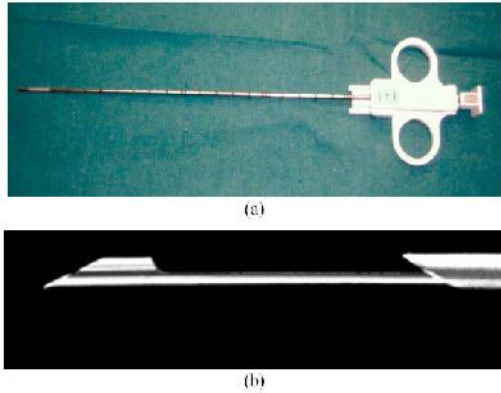
Pathologist biasanya menggunakan klasifikasi resiko berdasarkan hasil pemeriksaan histologi (tabel 1). Diskusi mengenai resiko memerlukan anamnesis yang lengkap untuk mengetahui faktor lain yang berkontribusi terhadap resiko individu yang bersangkutan. Misalnya, meskipun pasien dengan kategori 2 memiliki peningkatan resiko relatif yang cukup signifikan, tapi kalau tidak ada faktor resiko lain maka peningkatan resiko ini tidak terlalu berarti secara klinis. Evaluasi oleh dokter yang berpengalaman dalam penilaian resiko sangat penting untuk pasien dengan diagnosis akhir berupa hiperplasia atipikal atau lobular carcinoma in situ.⁹

RINGKASAN

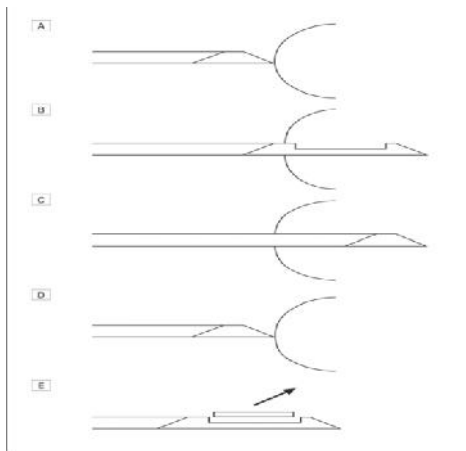
Core needle biopsy (CNB) adalah prosedur pengambilan sampel dari jaringan tumor menggunakan *hollow core needle* yang berukuran antara 11-16 gauge. *Core needle biopsy* (CNB) termasuk prosedur biopsi yang sederhana. Keuntungan dari *Core needle biopsy* (CNB) adalah CNB merupakan prosedur yang relatif aman, efektif, efisien waktu, dan tidak mahal. Sedangkan kerugiannya diantaranya CNB dapat menyebabkan infeksi, bekas luka pada area biopsi, dan penyebaran sel ganas pada rute jarum. Indikasi dari *Stereotactic Core Needle Biopsy* adalah adanya lesi solid dan tidak terpalpasi, sedangkan kontraindikasinya adalah mikrokalsifikasi yang tipis, bulat, seragam, dalam *cluster* dan masa yang bisa dipalpasi. Setelah mengerjakan CNB, hal selanjutnya yang wajib dilakukan oleh dokter adalah memberikan KIE (konseling, informasi, dan edukasi) mengenai hasil dari biopsi yang dilakukan.

DAFTAR PUSTAKA

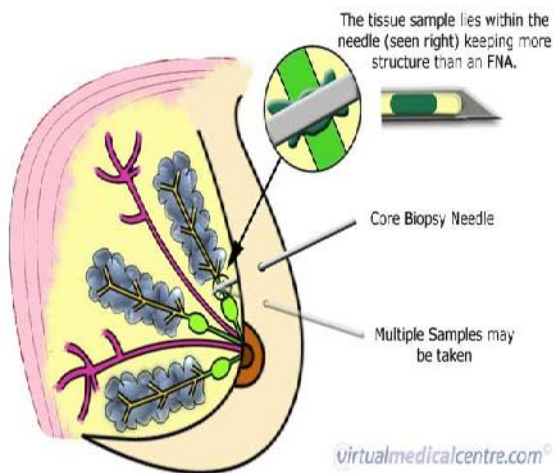
1. Cancer [serial online] 2011 [diupdate 4 April 2011; diakses 5 April 2011] Diakses dari: <http://en.wikipedia.org/wiki/Cancer>
2. Epidemiology of Cancer [serial online] 2011 [diupdate 2 April 2011; diakses 5 April 2011] Diakses dari: http://en.wikipedia.org/wiki/Epidemiology_of_cancer
3. Biopsy [serial online] 2011 [diupdate 4 Maret 2011; diakses 5 April 2011] Diakses dari: <http://en.wikipedia.org/wiki/Biopsy>
4. Clinician Guide:Core-Needle Biopsy for Breast Abnormalities [serial online] 2009 [diupdate 4 Maret 2011; diakses 2 April 2011] Diakses dari: www.effectivehealthcare.ahrq.gov
5. Imaginis Core Needle Biopsy [serial online] 2010 [diupdate 4 Maret 2011; diakses 2 April 2011] Diakses pada 4 April 2011 dari : www.imaginis.com/breast-health-biopsy/core-needle-biopsy
6. Gurston Nyquist, William David, Stanley Mui. Automatic Core Needle Biopsy. Arch Otolaryngolhead Neck Surgery. 2008; 134 (2):184-188.
7. Core Biopsy [serial online] 2010 [diupdate 4 Maret 2011; diakses 7 April 2011] Diakses dari: <http://www.virtualmedicalcentre.com/healthinvestigations.asp?sid=46&title=Core-Biopsy>
8. Disadvantages of a Breast Core Biopsy [serial online] 2008 [diupdate 5 Agustus 2010; diakses 7 April 2011] Diakses dari: <http://www.livestrong.com/article/197370-disadvantages-of-a-breast-core-biopsy/>
9. Lawrence Bassete, David Winchester, Robert Caplan. Stereotactic Core Needle Biopsy Of the Breast. Jacksonville [serial online] 1998 [diupdate 8 Maret 1998; diakses 15 April 2011] Diakses dari: <http://www.dcmsonline.org/jaxmedicine/1998journals/march98/stereotactic.pdf>



Gambar 1. *Quick-core cutting needle.*³



Gambar 2. Diagram skematik yang menunjukkan aksi sistem CNB.⁶



Gambar 3. *Prosedur Core Needle Biopsy*⁵