

GAMBARAN RADIOLOGIS PADA *OCCULT* PNEUMOTHORAKS

Putu Aditha Satya Putra, Nyoman Srie Laksminingsih

*Bagian/SMF Radiologi Fakultas Kedokteran Universitas Udayana/Rumah Sakit Umum
Pusat Sanglah Denpasar*

ABSTRAK

Pneumothoraks adalah penyebab kematian terbanyak pada trauma dinding dada. Pemeriksaan radiologi menjadi kunci utama untuk menegaskan adanya suatu pneumothoraks. *Occult* pneumothoraks merupakan pneumothoraks yang tidak terdiagnosis secara klinis maupun dengan *x-ray* thoraks, dapat ditoleransi dibandingkan tindakan kegawat daruratan lainnya. *Occult* pneumothoraks dapat terdeteksi dengan menggunakan CT (*computed tomography*). *Occult* pneumothoraks dapat berkembang menjadi pneumothoraks tension dalam keadaan tertentu. Kelalaian dalam mendiagnosis suatu *occult* pneumothoraks akan dapat menyebabkan kematian terhadap seseorang. Pada literatur ini akan membahas pemeriksaan radiologi untuk menegaskan diagnosis *occult* pneumothoraks, deteksi dini dan penanganan. Jika dari pemeriksaan *x-ray* thoraks tidak tampak adanya *occult* pneumothoraks dan akan sangat membahayakan jika tidak diketahui adanya suatu pneumothoraks, maka pemeriksaan CT-Scan thoraks merupakan standar baku untuk menentukan adanya *occult* pneumothoraks dan agar dapat memberikan penanganan yang tepat.

Kata kunci : Pneumothoraks, *occult* pneumothoraks, CT-Scan thoraks.

RADIOLOGICAL IMAGING OF OCCULT PNEUMOTHORAX

ABSTRACT

Pneumothorax is a recognized cause of death in chest wall trauma. Radiological examination is the key factor to establish the existence of a pneumothorax. Occult pneumothorax is pneumothorax that undiagnosed clinically and with thoracic x-ray, but it can be tolerated while other more urgent trauma. Occult pneumothorax can be detected by CT (Computed tomography). Occult pneumothorax may progress to tension pneumothorax in certain circumstances. Missing in diagnosed pneumothorax will cause death. This literature will discuss radiological examination for diagnosing, early detection, and management of occult pneumothorax. If thoracic x-ray examination did not reveal the occult pneumothorax, it can be dangerous if existence of pneumothorax was not known. In this case, the examination of thoracic CT-Scan is gold standard for determining the presence of occult pneumothorax and can provide appropriate care.

Key word : Pneumothorax, occult pneumothorax, CT-Scan thorax.

PENDAHULUAN

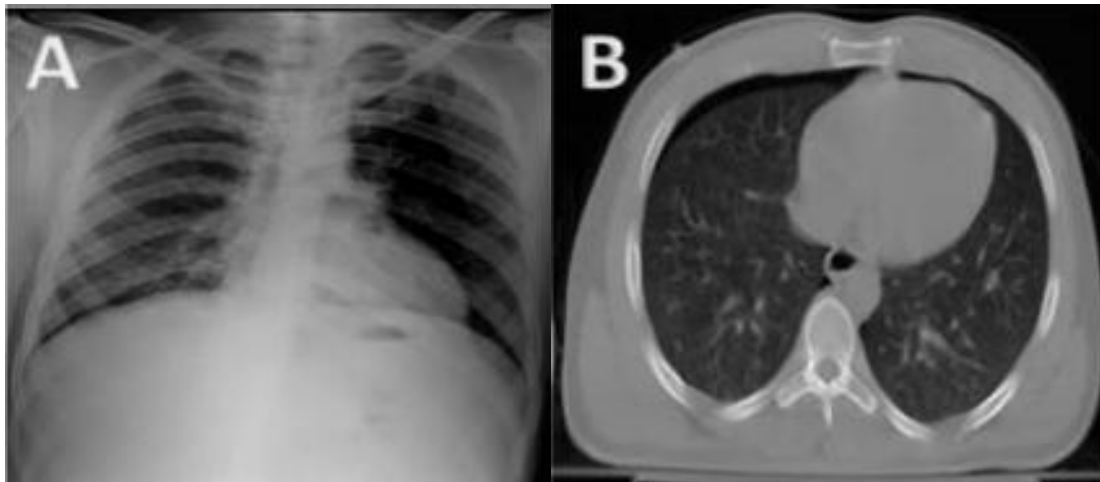
Trauma tumpul pada dada memberikan kontribusi sebesar 25% dari semua jenis trauma yang menyebabkan kematian. Pemeriksaan radiologi bermanfaat untuk diagnosis dan penanganan secara tepat adanya suatu trauma pada thoraks. *Occult* pneumothoraks yang tidak dapat terdiagnosa dengan menggunakan *x-ray* thoraks dapat dideteksi dengan menggunakan CT-Scan thoraks. *Occult* pneumothoraks lebih sering terdeteksi karena peningkatan penggunaan CT-Scan dalam memeriksa pasien trauma.¹⁻³ USG dan CT-Scan dapat mendeteksi kelainan kecil yang tidak dapat ditemukan pada *x-ray* thoraks. Gambaran *occult* pneumothoraks lebih lanjut akan dibahas pada literatur ini. Pada pasien dengan trauma, *x-ray* thoraks posisi antero-posterior merupakan alat diagnostik awal yang digunakan pada pasien dengan keterbatasan mobilisasi dan menggunakan *cervical-collar brace*.⁴ Literatur ini mendeskripsikan perbedaan antara *x-ray* thoraks posisi antero-posterior dan CT-Scan thoraks dalam deteksi dini suatu pneumothoraks pada pasien trauma.

DEFINISI

Occult pneumothoraks adalah suatu pneumothoraks yang tidak ditemukan secara klinis ataupun tidak ditemukan pada *x-ray* polos, akan tetapi dapat diidentifikasi pada pemeriksaan CT-Scan.⁴ Awalnya *occult* pneumothoraks ditemukan pada pemeriksaan CT-Scan abdominal dan sebelumnya tidak tampak pada pemeriksaan *x-ray* thoraks posisi antero-posterior. Meskipun *x-ray* posisi tegak lebih baik dibandingkan posisi antero-posterior untuk mendeteksi adanya pneumothoraks (sensitivitas 92% dan 50%), hal tersebut tidak mungkin dilakukan pada pasien dengan cedera tumpul ataupun luka tembus.^{5,6,7,8,9,10}

Pemeriksaan *x-ray* thoraks dilakukan terlebih dahulu sebelum tes definitif (USG dan CT-Scan thoraks), oleh karena itu diagnosis pneumothoraks harus ditegakkan secara klinis.³

Dengan meningkatnya penggunaan CT-Scan dan USG sebagai tes skrining awal pada trauma dada dan abdomen, *occult* pneumothoraks lebih sering ditemukan. Seseorang yang bukan ahli radiologi mendiagnosis adanya suatu pneumothoraks berdasarkan pada visualisasi garis pleura viseral superior-lateral pada *x-ray* thoraks posisi tegak. Hal ini walaupun tidak dapat dikerjakan dengan *x-ray* thoraks dengan posisi supinasi kecuali ada pneumothoraks yang cukup besar. Namun, karena kekhawatiran pada pasien trauma dengan imobilisasi tulang belakang dan leher, pencitraan awal pada pasien dengan luka serius yang dikerjakan dengan *x-ray* thoraks antero-posterior yang tidak sensitif untuk mendeteksi suatu pneumothoraks. Pada Gambar 1 menunjukkan *x-ray* thoraks antero-posterior tidak dapat menunjukkan adanya pneumothoraks, CT-Scan thoraks segera dilakukan setelah *x-ray* thoraks menunjukkan pneumothorak pada sisi kanan.⁴



Gambar 1. *X-ray* thoraks AP mengungkapkan tidak ada bukti adanya pneumothoraks (Panel A). CT dada dilakukan segera setelah *X-ray* menunjukkan pneumothoraks pada sisi kanan (Panel B).³

INSIDEN

Insiden *occult* pneumothoraks tetap konstan selama 5 tahun terakhir.^{11,12,13,14} Dilaporkan kejadian *occult* pneumothoraks bervariasi antara 3,7% pada anak-anak yang terluka di UGD hingga 64% pada pasien multi trauma yang diintubasi, dengan insiden rata-rata 5%

pada semua pasien trauma.¹⁵⁻¹⁷ Insiden *occult* pneumothoraks pada pasien trauma tumpul berkisar 2%-15% tergantung pada apakah semua pasien terdaftar, atau hanya pasien yang melakukan CT-Scan. Angka tersebut dapat meningkat secara signifikan ketika interpretasi dilakukan oleh ahli radiologi.³

Data tersebut memperlihatkan ketidakmampuan *x-ray* thoraks posisi antero-posterior dibandingkan dengan CT dada dalam mendeteksi adanya suatu pneumothoraks. Insiden tergantung pada tipe trauma, apakah tumpul atau tembus. Dalam sebuah penelitian retrospektif pasien yang mengalami trauma tumpul sebanyak 307 orang dan 68 merupakan *occult* (22%).⁴ Frekuensi *occult* pneumothoraks pada pasien dengan luka tembus mencapai 17%. Hal ini dijelaskan pada penelitian tingkat-III dari 5552 pasien di Rumah Sakit Grady Memorial.³

Selain itu, dilaporkan proporsi *occult* pneumothoraks dibandingkan dengan yang biasanya ada pada *x-ray* thoraks antero-posterior sangat bervariasi dan berkisar antara 29-72%.^{3,18-21} Variabilitas ini didapat dalam beberapa penelitian dimana tidak selalu ahli radiologi berpengalaman dan bersertifikat bertanggung jawab dalam menegakkan diagnosis yang merupakan cara tepat untuk mengidentifikasi kejadian sebenarnya. Faktor lainnya yang mempengaruhi variabilitas dalam insiden *occult* pneumothoraks adalah apakah *x-ray* thoraks antero-posterior atau *x-ray* thoraks tegak yang dilakukan. Dilaporkan sensitivitas *x-ray* thoraks tegak berbanding *x-ray* thoraks antero-posterior dalam mendeteksi *occult* pneumothoraks masing-masing 92% dan 50%. Hal ini memperlihatkan ketidakmampuan *x-ray* thoraks antero-posterior untuk mendeteksi pneumothoraks dan diperlukan CT-Scan thorak atau USG untuk menegakkan diagnosis pada pasien trauma.^{3,4}

FAKTOR RESIKO *OCCULT* PNEUMOTHORAKS

Gambaran klinis harus tampak pada awal pasien diresusitasi dan faktor resiko dapat digunakan untuk menegakkan diagnosis dan pengobatan untuk pasien dengan kemungkinan dengan *occult* pneumothoraks. Pada suatu penelitian dari 338 pasien dengan trauma adanya emfisema subkutan, kontusio paru dan patah tulang rusuk menjadi faktor resiko *occult* pneumothoraks.¹¹ Namun setelah dievaluasi selanjutnya hanya emfisema subkutan yang menjadi faktor resiko *occult* pneumothoraks. Lima belas persen dengan *occult* pneumothoraks memiliki emfisema subkutan.^{11,12} Studi lainnya menyebutkan pasien dengan trauma tumpul thoraks ringan sebanyak 79% mengalami *occult* pneumothoraks.^{13,14}

***OCCULT* PNEUMOTHORAKS**

Pada posisi tegak, untuk diagnosis pneumothoraks adalah tervisualisasinya garis pleura visceral, yang terlihat sebagai opasitas lengkung tipis sepanjang paru dan dipisahkan dari dinding dada oleh udara dalam ruang pleura apikal. Tanda ini jarang dapat diidentifikasi pada *x-ray* dengan posisi antero-posterior, kecuali terdapat pneumothoraks dalam ukuran besar. Pneumothoraks minimal hingga sedang mungkin tidak dapat dideteksi dengan mudah dalam posisi ini.³

Ruang pleura yang paling kecil yaitu cekungan anteromedial dan subpulmonik terlihat pada pasien dengan posisi antero-posterior. Penumpukan udara terdapat pada kedua ruang diawali dengan peluasan lebih jauh ke arah lateral dan apikal karena peningkatan volume udara atau posisi pasien menjadi lebih tegak. Udara bebas berjalan menuju regio tertinggi dari thoraks yaitu regio *cardiophrenic*. Volume yang lebih besar dari udara bebas selanjutnya muncul pada regio subpulmonal dan ke regio anteromedial.²² Hal ini tidak

terlihat pada *x-ray* thoraks posisi antero-posterior konvensional dan indikasi sebagai standar baku untuk menyingkirkan pneumothoraks adalah CT-Scan thoraks.³

Faktor lain yang mempengaruhi distribusi udara pleura adalah perubahan pada paru menjadi rekoil karena konsolidasi atau adhesi.²³ Misalnya, pada kasus kolaps lobus kiri bawah pasca operasi karena ventilasi paru tunggal (jika tabung terdepan menuju ke bronkus kanan utama); perkembangan pneumothoraks pada pasien ini biasanya akan memiliki distribusi posteromedial. Demikian pula, pada pasien dengan lenyapnya daerah pleura karena adhesi, udara akan dikeluarkan dari ruang tersebut.²²

Pneumothoraks tension merupakan komplikasi dari *occult* pneumothoraks yang berkembang secara cepat dengan ventilasi tekanan positif khususnya pada pasien trauma yang cadangan kardiopulmonernya telah berkurang. Selanjutnya, terjadilah distress pernapasan pada pasien tersebut, oleh karena itu harus diberikan bantuan pernapasan secara bersamaan.

GAMBARAN PADA X-RAY UNTUK MENDETEKSI ADANYA OCCULT PNEUMOTHORAKS

Pada posisi antero-posterior, pneumothoraks tidak terlihat pada bagian apeks maupun lateral dari paru seperti pada biasanya. Tanda adanya pneumothoraks pada *x-ray* thoraks posisi antero-posterior, yaitu:^{3,24,25,26,27,28} terlihatnya sulkus *cardiophrenic* secara jelas, adanya gambaran *radiolucent* dari sudut *costophrenic* lateral yang memanjang hingga hipokondrium, hemidiafragma ipsilateral yang menurun akibat adanya peningkatan tekanan intrapleural, gambaran diafragma yang ganda akibat adanya udara pada bagian anterior sudut *costophrenic* dan adanya pengembangan paru-paru melewati kubah diafragma, tanda *crisp cardiac silhouette* yaitu batas kardiomedial yang menajam dengan jarak apeks

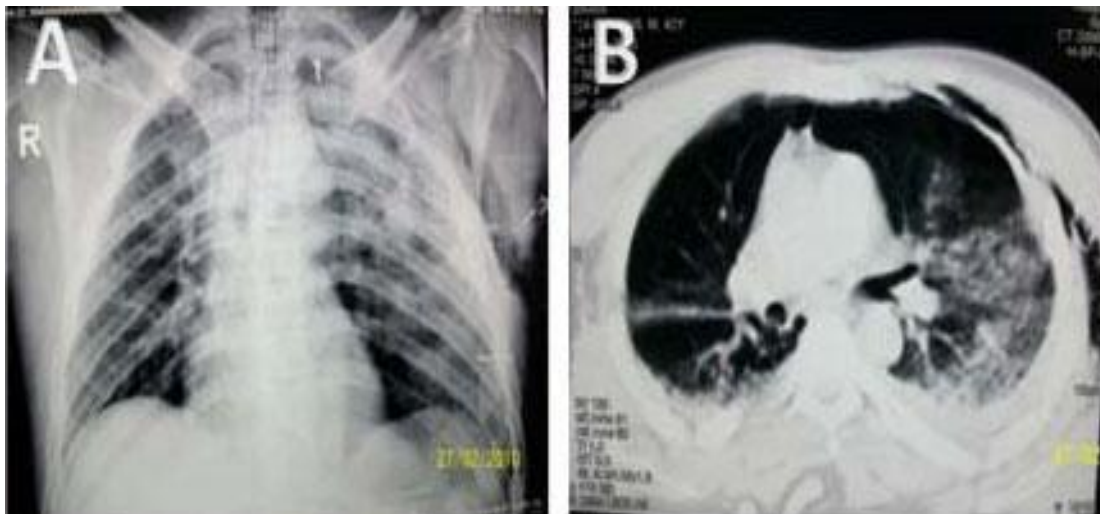
jantung yang menjauh, akibat adanya penumpukan udara pada bagian anteromedial yang tampak buram (*lucent*), peningkatan lemak perikardial, yang menjadi berbentuk bulat dan berlobus dan adanya udara pada ruangan, terlihatnya batas bawah dari lobus paru yang megecil dan garis yang tipis dan tajam terlihat dengan adanya batas bawah paru (visceral pleura) yang naik pada pneumothoraks inferior, kumpulan udara pada fisura minor, terlihatnya ujung lateral dari lobus tengah kanan karena adanya retraksi ke arah medial pada anterior pneumothoraks.

Parenkim paru yang robek akibat mekanisme valsava pada kasus *occult* pneumothoraks yang terkadang disertai adanya laserasi yang disebabkan oleh patah tulang rusuk, menyebabkan terjadinya kebocoran udara pada parenkim paru yang minimal. Kebocoran udara yang minimal sangat susah terdeteksi dengan *x-ray* thoraks fase inspirasi (iCXR) karena pada saat inspirasi udara yang mengisi paru akan menyebabkan paru menjadi ekspansi/mengembang, sehingga menyebabkan udara yang terjebak di cavum pleura menjadi tidak terlihat pada fase inspirasi. Penggunaan *x-ray* thoraks fase ekspirasi (eCXR) menjadi alat diagnostik yang sangat membantu untuk menegakkan diagnostik *occult* pneumothoraks.²

DETEKSI DINI OCCULT PNEUMOTHORAK

Deteksi dini adanya *occult* pneumothoraks dapat diketahui sebelumnya, meskipun tidak terlihat dengan *x-ray* thoraks posisi antero-posterior. Tanda-tanda tersebut harus diperhatikan terutama oleh dokter UGD untuk dapat mengetahui secara dini adanya *occult* pneumothoraks sebelum terjadi komplikasi berupa pneumothoraks tension. Pada sebuah studi menemukan bahwa adanya emfisema subkutan, kontusio pulmonal, patah tulang rusuk, dan jenis kelamin wanita berhubungan dengan terjadinya *occult* pneumothoraks.²⁹

Menurut data tersebut 16% pasien memiliki empisema subkutan pada *occult* pneumothoraks, 98% pasien dengan empisema subkutan mengalami pneumothoraks baik jelas maupun terselubung. Oleh karena itu, empisema subkutan mempunyai spesifitas yang tinggi untuk mendiagnosis *occult* pneumothoraks tapi jika tidak ditemukan empisema, belum tentu diagnosis *occult* pneumothoraks dapat dieksklusi. Faktor resiko lain meliputi usia pasien, mekanisme trauma, dan status intubasi pasien pada unit gawat darurat, pemakaian sabuk pengaman, skor *glasgow coma scale* dan adanya penyakit paru lain sebelum trauma menunjukkan hasil nilai prediktif yang tidak signifikan untuk prediksi pneumothoraks.^{3,4} Gambar 2 menunjukkan *x-ray occult* pneumothoraks yang dapat diprediksi. Adanya kontusio pulmonal dan empisema subkutan harus dilakukan evaluasi lebih lanjut menggunakan CT-Scan untuk menemukan ada tidaknya pneumothoraks.³⁰

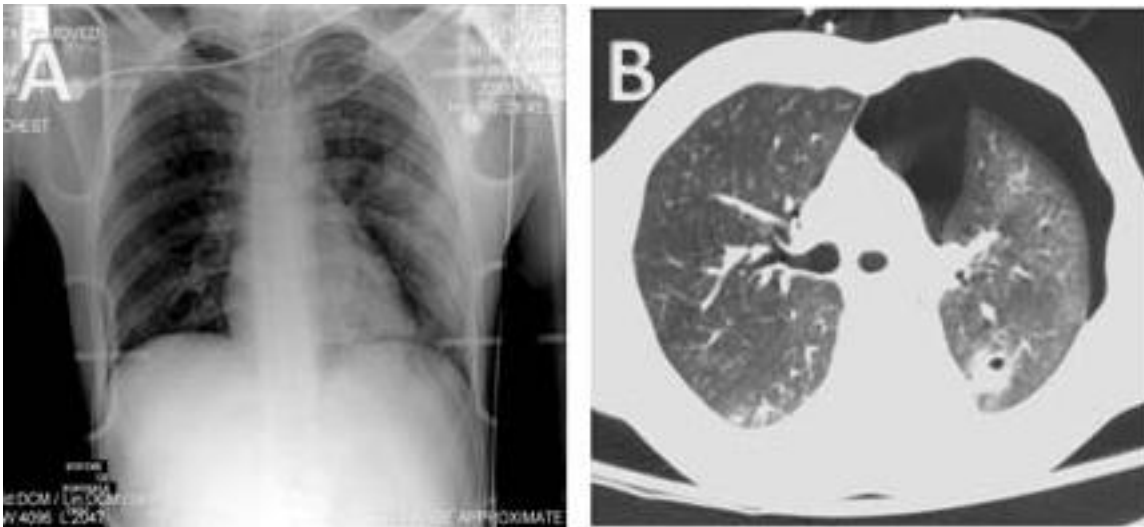

Gambar 2 : *X-ray* thoraks memperlihatkan adanya tanda-tanda kontusio pada paru kanan dan kiri dan empisema pada paru kiri (Panel A) CT-Scan thoraks mengkonfirmasi kontusio pada kedua paru dan subkutan empisema sebagai tanda pneumothoraks sisi kiri, tanda ini sering terlewat pada pembacaan *x-ray* thoraks AP (Panel B).⁴

Dari sebuah penelitian retrospektif tanda sulkus yang dalam pada pneumothoraks sering menjadi tanda yang terabaikan, sedangkan tanda siluent jantung yang tajam dan tanda garis pleura tidak banyak terabaikan.³

Pada kenyataannya di lapangan, *x-ray* thoraks posisi antero-posterior pada pneumothoraks ini lebih sering diinterpretasikan oleh para dokter bedah trauma, bukan oleh ahli radiologi. Sehingga menyebabkan kepastian diagnosis menjadi tidak jelas. Tanda-tanda sekunder ini juga jarang dipakai oleh para dokter untuk mendiagnosis pasien di ruang gawat darurat.³

Sulkus kardioprenik dan garis pleura apikal pada *x-ray* thoraks antero-posterior adalah tanda yang sering terlewatkan saat mendiagnosis. Hal ini juga akan menyebabkan efek yang membahayakan jika tanda tersebut tidak ditemukan.⁴ Gambar 3 menunjukkan bagaimana pneumothoraks bisa muncul dengan gambaran radiologi yang tidak jelas sehingga sering terlewat saat diagnosis.

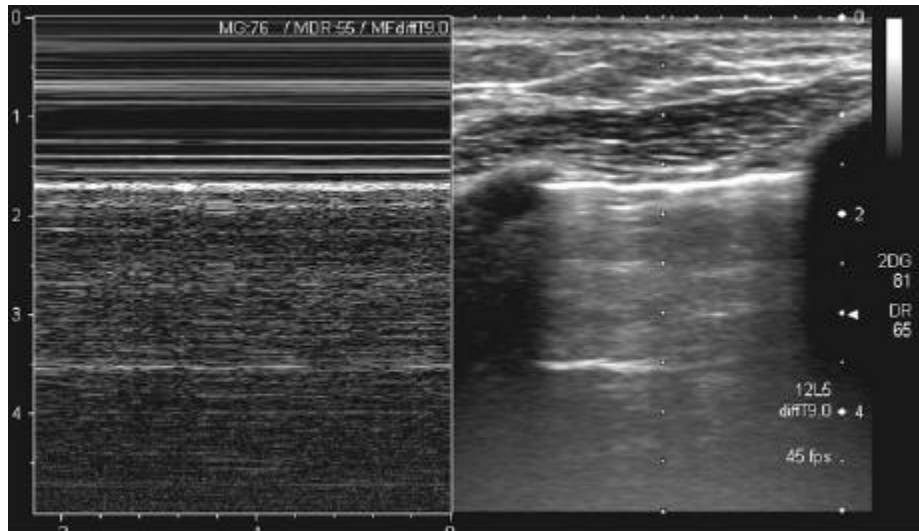


Gambar 3. *X-ray* thoraks AP dengan pasien diintubasi, menggambarkan ruang udara berdifusi opasitas pada paru kiri bawah (panel A). Kesan pneumothoraks karena garis pleura terlihat di apeks paru-paru dan terlihat sulkus kardioprenik. CT-Scan thoraks menggambarkan pneumothoraks sisi kiri dengan kolaps paru (Panel B).⁴

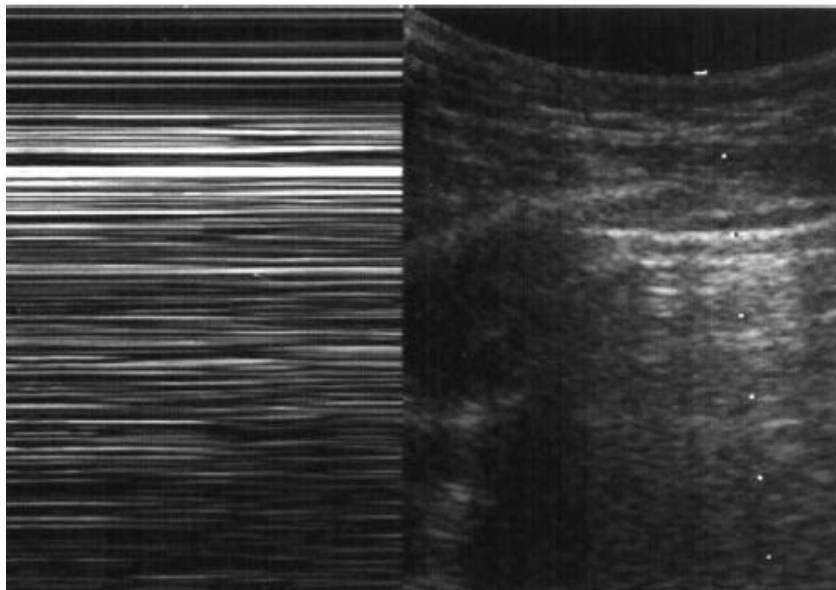
ULTRASONOGRAFI THORAKS UNTUK DETEKSI DINI

Pemeriksaan ultrasonografi, merupakan bagian dari pemeriksaan *extended focused assessment with sonography for trauma* (eFAST) untuk pasien trauma. Ultrasonografi paru

telah muncul dalam dekade terakhir sebagai teknik baru dan sensitif dalam evaluasi penyakit pernapasan. Dengan sensitivitas untuk mendeteksi pneumothoraks berkisar 92% sampai 100% pada pasien dengan trauma tumpul.⁴ Hal ini juga mencegah terjadinya cedera tulang belakang. Keuntungan lainnya termasuk fakta bahwa ultrasonografi paru-paru mudah dan cepat dilakukan di samping tempat tidur oleh seorang *sonographers*. Kemungkinan digunakannya ultrasonografi thoraks dalam mendeteksi ukuran dan ekstensi dari pneumothoraks adalah tugas seorang dokter pada unit gawat darurat untuk mengambil keputusan intervensi, seperti pemasangan *chest tube*, tanpa membuang waktu.⁴ Potensi adanya kesulitan seperti adhesi pleura dan bula emfisematus pada trauma jarang ditemui, bahkan dalam kasus *occult* pneumothoraks. Untuk itu evaluasi menggunakan *ultrasound* thoraks harus dilakukan selama pemeriksaan primer sebagai bagian dari pemeriksaan eFAST untuk pasien trauma. Hal ini dapat mengidentifikasi jumlah pasti dari radio-*occult* pneumothoraks dan menjalani pemeriksaan dengan bantuan sonar tanpa membiarkan pasien yang belum stabil mendapatkan pelayanan transportasi yang buruk dan terkena paparan radiasi.^{4,5,6} Selain itu gambaran ultrasonografi dapat membantu mengidentifikasikan ukuran dan perpanjangan dari *occult* pneumothoraks.³¹ Bila dibandingkan dengan *gold standar* CT-Scan thoraks, ultrasonografi menegaskan ukuran pneumothoraks dalam 1,9 dan 2,3 cm pada suatu penelitian dari 25 dan 56 pasien. Tetapi akurasi ini hilang dalam 24 jam setelah pemasangan *Chest Tube*.³¹ CT-Scan thoraks dianggap sebagai standar diagnostik untuk pneumothoraks, namun memiliki beberapa kekurangan, termasuk kebutuhan untuk transportasi pasien (pasien tidak layak, pada pasien tidak stabil) dan radiasi yang tinggi.³¹



Gambar 4. Pencitraan USG normal pada M-mode (kiri) dan B-mode (kanan).²⁸



Gambar 5. Pencitraan USG pneumothoraks pada M-mode (kiri) dan B-mode (kanan).²⁸

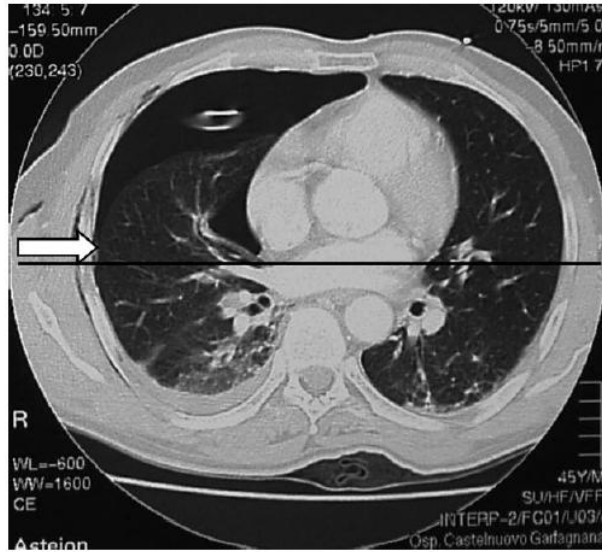
PENCITRAAN ULTRASONOGRAFI

Teknik pencitraan dengan ultrasonografi dapat menegakkan diagnosis dan menggambarkan adanya pneumothoraks. Diagnosis ultrasonografi pneumothoraks berdasarkan hilangnya

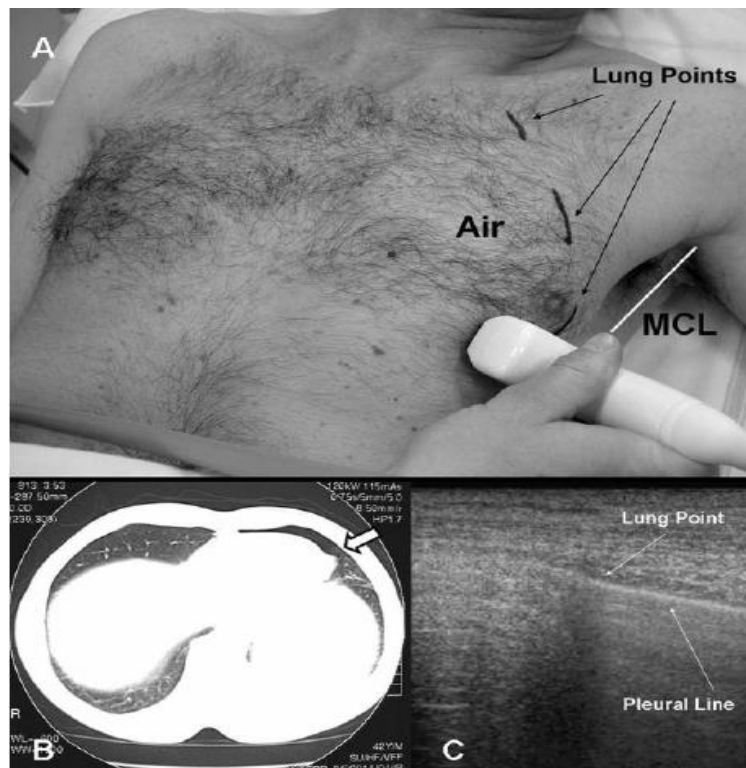
pleural *sliding sign* atau *gliding sign*, tidak adanya artefak *comet tail*, keberadaan titik-titik paru, dan penekanan gambar penulangan karena gema udara.²⁸

Untuk menentukan topografi dan perluasan pneumothoraks pada permukaan thoraks, deteksi titik paru merupakan tanda yang spesifik pada pneumothoraks, secara sistematis dinilai melalui setiap *intercostals space*. Ini adalah tanda yang dinamik, selalu ada pada kasus pneumothoraks non masif, menggambarkan keteraturan pleura visceral dan parietal yang berpindah secara relatif terhadap satu sama lainnya dengan siklus respirasi (*pleural sliding*), menggantikan pola pneumothoraks pada titik dimana pleura visceral dan parietal kembali berhubungan setiap kali bernapas. Mencari titik-titik pleura dilakukan melalui tiga *intercostals space* (kedua atau ketiga, keempat atau kelima, dan enam atau tujuh, masing-masing didefinisikan sebagai sektor tinggi, sedang, rendah), berlanjut secara lateral dari daerah parasternal dan kedepan dan melalui garis *mediocoronal thoracic*.²⁸

Penelusuran gambaran paru dilihat melalui ruang intercostal untuk mengidentifikasi batas lateral dari adanya udara pada pasien posisi terlentang (gambar 6, 7). Luasnya tumpukan udara pada paru dipisahkan menggunakan tanda panah yang merupakan adanya pneumothoraks yang minimal. Gambaran pneumothoraks dibagi menjadi 2 bagian yaitu : anterior jika terdapat tumpukan udara dari medial sampai midkoronal dan anterolateral jika terdapat tumpukan di luar garis medial sampai midkoronal. X-ray thoraks dan CT-Scan merupakan pemeriksaan awal untuk mendeteksi adanya occult pneumothoraks.²⁸



Gambar 6. Anterior pneumothoraks pada CT-Scan: garis mid-koronal (tanda panah).²⁸



Gambar 7. Atas, A: tanda batas pengumpulan retroparietal udara. Kiri bawah, B: anterior pneumothoraks pada CT-Scan dengan batas (panah). Kanan bawah, C: titik paru pada USG pada pasien yang sama. MCL pertengahan garis koronal.²⁸

Pneumothoraks yang terlihat pada gambaran CT-Scan thoraks diklasifikasikan menurut *Wolfman dkk* sebagai pneumotoraks minimal, anterior, dan anterolateral. Pneumothorak minimal didefinisikan sebagai pengumpulan udara tipis sampai ketebalan 1 cm pada irisan terbesar dan tidak terlihat lagi pada empat gambar yang berdekatan. Pneumothorak anterior dikategorikan sebagai pengumpulan udara pleura lebih dari 1 cm, berlokasi di anterior, tidak meluas sampai garis mid-koronal, yang mungkin masih terlihat pada empat atau lebih gambar yang berdekatan. Pneumothorak anterolateral didefinisikan sebagai udara pleura yang meluas paling tidak sampai ke garis mid-koronal.²⁸

Ultrasonografi pada paru dapat mendeteksi 23 dari 25 pneumothoraks dengan dua negatif palsu. Hasil satu positif palsu didapatkan. Sensitivitas dan spesifisitas ultrasonografi dada dalam mendeteksi pneumothoraks adalah 92% dan 99,4%. *X-ray* thoraks anterior-posterior menunjukkan sensitivitas 52% dan spesifisitas 100%.²⁸

PENATALAKSANAAN

Pengobatan yang terlambat atau tidak tepat pada pneumothoraks post-traumatik telah dilaporkan dan menjadi penyebab morbiditas. Pilihan antara observasi ketat atau memasang *tube* pada interkostal masih menjadi perdebatan, sehingga semua pasien dengan pneumothoraks baik terdeteksi secara klinis maupun secara radiologis dilakukan *chest tube*.¹ Dengan adanya laporan bahwa lebih banyak komplikasi yang terjadi akibat pemasangan *chest tube* daripada komplikasi akibat pneumothoraksnya sendiri, selama tetap waspada terhadap adanya pneumothoraks itu sendiri. Pedoman penanganan pneumothoraks biasanya dapat diobati dengan pengamatan jika pasien asimtomatik dan pneumothoraks yang kecil (<3cm dari apex paru-paru menuju ke cupola ipsilateral thoraks).^{1,2,3}

Occult pneumothoraks yang tidak terlihat pada *x-ray* thoraks, harus diobservasi jika pasien stabil dan diberikan ventilasi bertekanan positif. Pada pasien dengan *occult* pneumothoraks sistem penilaian atau *scoring* tidak akurat dalam memprediksi mana pasien yang membutuhkan thorakostomi untuk pemasangan *chest tube* dan peningkatan kebocoran udara pada paru yang terus-menerus pada hari ke-3 setelah trauma harus dilakukan evaluasi *Video-assisted thoracoscopic surgery* (VATS) dan pikirkan pemasangan *chest tube*.⁴

Pneumothorak dapat berubah secara progresif menjadi pneumothorak tension dan dilakukannya pencegahan berupa pemasangan *chest tube* pada pasien-pasien *occult* pneumothoraks dan ventilasi bertekanan positif dirasa penting. Dan bila ukuran awal dari *occult* pneumothorak tidak dapat diprediksi serta dapat berkembang secara progresif menjadi pneumothoraks tension, maka hal itu tidak bisa digunakan sebagai penuntun untuk pemasangan *chest tube*.⁴

RINGKASAN

Occult pneumothoraks penting karena angka kejadiannya mencapai 5% dari semua jenis trauma. Nilai ini berdasarkan keterbatasan dokter yang bertugas di UGD dan ICU untuk menggunakan CT-Scan thoraks untuk mendeteksi adanya *occult* pneumothoraks. CT-Scan thoraks adalah *gold standard* untuk deteksi dini pneumothoraks dan sebagai pilihan modalitas imajing untuk pasien-pasien dengan trauma tumpul yang serius. Perlu direkomendasikan untuk setiap pasien trauma yang dikirim ke UGD dengan gejala distress nafas harus dirujuk untuk melakukan CT-Scan thoraks walaupun pada *x-ray* polos thoraks tidak menunjukkan kelainan. Penggunaan ultrasonografi baik digunakan untuk pasien-pasien trauma dimana pemeriksaan ini merupakan modalitas awal. Ultrasonografi memiliki sensitifitas yang tinggi mendekati 100%, dapat diletakkan di samping tempat tidur tanpa

perlu memindahkan pasien yang masih belum stabil, dan tingkat radiokarsinogenik yang rendah membuat alat ini sangat ideal.

DAFTAR PUSTAKA

1. Chad GB, Morad H, Dave E, Jhon BK, Andrew WK. *Occult pneumothorax in the mechanically ventilated trauma patient*. Trauma and critical care. 2003;46:373-378.
2. Mithos, Kakaris S, Sepsas E, Athanassiadi K, Skotis I. *A prospective analysis of occult pneumothorax, delayed pneumothorax and delayed hemothorax after minor blunt thoracic trauma*. Cardio-thoracic surgery journal. 2004;25:859-864.
3. Chad GB, Andrew W, Kirkpatrick, David V, Feliciano. *The occult pneumothorax: what have we learned?*. Canadian journal surgery. 2009;52:e173-e179.
4. Hesham RO, Hany A, Devanand M, Rania R, Engy H, Enrico MC. *Occult pneumothorax, revisited*. Journal of trauma management & outcomes. 2012;4:1-6.
5. Blaivas M, Lyon M, Duggal S. *A prospective comparison of supine chest radiography and beside ultrasound for the diagnosis of traumatic pneumothorax*. Acad Emergency Med. 2005;12:844-849.
6. Malik S, William AS, David J, Jeffrey AK. *Contralateral tension pneumothorax during one-lung ventilation for lobectomy: Diagnosis aided by fiberoptic bronchoscopy*. Anesth Analg 2002;95:570-572.
7. Kevi RR, Andrew WK, David L, Kevin EF, John RM, Savvas N. *Traumatic pneumothorax detection with thoracic US: Correlation with chest radiography and CT-initial experience*. Journal Radiology 2002;225:213-214.
8. Giligan P, Hegarty D, Hassan TB. *The point of the needle Occult pneumothorax: a review*. Emerg med journal 2003;20:293-296.

9. Federico T, Eugenio P, Tommaco CM. *Late-onset occult pneumothorax after lung volume-reduction surgery*. Ann thorac surg 2005;80:2008-2012.
10. Peter JM, Linea W. *Pneumothorax diagnosis by extended focused with sonography trauma*. Journal ultrasound med 2009;28:1601-1602.
11. Ball CG, Kirkpatrick AW, Laupland KB. *Incidence, risk factors and outcomes for occult pneumothoraces in victims of major trauma*. Journal Trauma. 2005;59:917-25.
12. Ball CG, Ranson K, Feliciano DV. *Clinical predictors of occult pneumothoraces in severely injured blunt polytrauma patients: a prospective observational study*. J Trauma 2009;40:44-47.
13. Ball CG, Kirkpatrick AW, Fox DL. *Are occult pneumothoraces truly occult or simply missed?*. Journal Trauma 2006;60:294-299.
14. Lamb AD, Qadan M, Gray AJ. *Detection of occult pneumothoraces in the significantly injured adult with blunt trauma*. Eur J Emerg Med 2007;14:65-7.
15. Guerrero-Lopez F, Vasquez-Mata G, Alcazar-Romero P, Fernandez- Mondejar E, Aguayo-Hoyes E, Linde-Valverde CM. *Evaluation of the utility of computed tomography in the initial assessment of the critical care patient with chest trauma*. Crit Care Med 2002, 28:1370-1375.
16. Patrick B, Françoise LP, Jalal A, Redha S, Marc R. *Catamenial pneumothorax: retrospective study of surgical treatment*. Ann Thorac surg 2003;75:378-381.
17. Kirkpatrick AW, Sirois M, Laupland KB, Liu D, Rowan K, Ball CG, Hameed SM, Brown R, Simons R, Dulchavsky SA, Hamilton DR, Nicolaou S. *Hand-held thoracic sonography for detecting post-traumatic pneumothoraces: The extended focused assessment with sonography for trauma (EFAST)*. J Trauma 2004, 57:288-295.

18. George PK, Collin MT, Nafi A, James Z. *Diagnostic imaging of the upper airway*. Proceedings of the American thoracic society 2011;8:41-42.
19. Ball CG, Hameed SM, Evans D, Kortbeek JB, Kirkpatrick AW, *Canadian Trauma Trials Collaborative: Occult pneumothorax in the mechanically ventilated trauma patient*. Can J Surg 2003, 46:373-379.
20. Plurad DS, Rhee P. *The role of chest computed tomography in trauma*. Journal of trauma 2008;10:219-230.
21. Kennet JW, Eric VS, Kennet SC, David BL, Irena MT, Joseph BZ. *Pneumothorax in patients with acute respiratory distress syndrome: Pathophysiology, detection and treatment*. Journal intensive care med 2003;18:9-20.
22. Hanghang W, William CN. *Cough-induced bilateral spontaneous pneumothorax*. Ann thoracic surgery 2010;90:1363-1365.
23. Theophilus LS, guy S. *Anterior pneumothorax:a cryptic entity*. Postgrad medicine journal 2012;86:379-380.
24. Nathan MM, Stephen R, Alberto LDH, Fang JL, Gary M, Malek GM. *Chest computed tomography for penetrating thoracic trauma after normal screening chest roentgenogram*. Ann thoracic surg 2012;93:1830-1835.
25. Grainger RG, Allison DJ, Adam A et al. Grainger and Allison's Diagnostic Radiology: A Textbook of Medical Imaging, 4th edition. Churchill Livingstone 2001;4:254-257.
26. Olga RB, Nira BR, Subhi A, Janna F, Anat I, Diana L et al. *Sonographic detection of pneumothorax by radiology residents as part of extended focused assessment with sonography for trauma*. Journal ultrasound med 2009;28:749-755.

27. Harkness MK, Hashim A, Spence D. *The "hidden" pneumothorax*. Emergency medical journal 2004;21:386-387.
28. Mowery NT, Oliver LG, Bryan RC, Jose JD, Elliot H, Amy H, et al. *Practice Management Guidelines for Management of Hemothorax and Occult Pneumothorax*. The journal of trauma.2011;70:510-518.
29. Tim H, Ross DT, Husrt, Paul H, Tim F, Jonathan J. *Improving outcome in severe trauma: what's new in ABC? Imaging, bleeding and brain injury*. Postgrad med journal 2011.;88:595-603.
30. Ball CG, Kirkpatrick AW, Laupland KB, Fox DI, Nicolaou S, Anderson IB, Hameed SM, Kortbeek JB, Mulloy RR, Litvinchuk S, Boulanger BR. *Incidence, risk factors and outcomes for occult pneumothoraces in victims of major trauma*. J Trauma. 2005, 59:917-925.
31. Ball CG, Kirkpatrick AW, Fox DL, Laupland KB, Louis LJ, Andrews GD, Dunlop MP, Kortbeek JB, Nicolaou S. *Are occult pneumothoraces truly occult or simply missed?*. J Trauma. 2006, 60:294-299.
32. Soldati G, Testa A, Sher S, et al. 3. Chest 2007;1:204-21. (decided 2007,10,9). Available from:URL:<http://www.ncbi.nlm.nih.gov/pubmed/17925411>.