

## Gambaran Histopatologi Hepar Tikus Putih Penderita Fibrosarkoma Pasca Viroterapi *Newcastle Disease* Isolat Virulen

(*HISTOPATOLOGICAL OVERVIEW OF WHITE RAT LIVER WITH FIBROSARCOMA POST VIROTHERAPY NEWCASTLE DISEASE VIRULENT ISOLATE*)

Ni Luh Aricahyani<sup>1</sup>, Anak Agung Ayu Mirah Adi<sup>2\*</sup>, Ida Bagus Oka Winaya<sup>2</sup>

<sup>1</sup>Mahasiswa Sarjana Pendidikan Dokter Hewan, Fakultas Kedokteran Hewan Universitas Udayana, Jl. P. B. Sudirman, Denpasar, Bali, Indonesia, 80234;

<sup>2</sup>Laboratorium Patologi Veteriner, Fakultas Kedokteran Hewan Universitas Udayana, Jl. P. B. Sudirman, Denpasar, Bali, Indonesia, 80234.

\*Corresponding author email: [aaa\\_mirahadi@unud.ac.id](mailto:aaa_mirahadi@unud.ac.id)

### Abstrak

Virus *Newcastle Disease* sebagai penyebab penyakit tetelo di Indonesia atau avian paramyxovirus 1 (APMV-1) merupakan salah satu jenis virus onkolitik yang digunakan sebagai agen viroterapi, dikarenakan kemampuannya yang dapat melisis sel kanker pada mamalia termasuk fibrosarkoma. Seperti yang diketahui hepar merupakan organ yang berfungsi dalam detoksifikasi bahan toksik dan asing yang masuk dalam tubuh. Tujuan dari penelitian ini adalah untuk mengetahui efek samping virus *Newcastle Disease* isolat virulen Gianyar-1/AK/2014 sebagai agen viroterapi terhadap gambaran histopatologi hepar dari tikus putih penderita fibrosarkoma. Penelitian ini menggunakan 6 ekor tikus model fibrosarkoma hasil induksi dengan karsinogen kemudian dibagi menjadi dua grup perlakuan yang terdiri dari tiga ekor tikus sebagai ulangan. Perlakuan 0 (P0) diinjeksi dengan phosphate buffer saline (PBS) dan Perlakuan 1 (P1) diinjeksi dengan virus *Newcastle Disease* isolat virulen Gianyar-1/AK/2014 dosis 0,5 mL / 2<sup>8</sup> HA unit. Variabel gambaran histopatologi yang diamati pada perbesaran 400X berupa lesi degenerasi dan nekrosis sel hepatosit lalu diberikan skor sesuai dengan tingkat keparahannya. Hasil uji statistika *Mann-Whitney U* menunjukkan skor variabel lesi degenerasi hepatosit di antara kedua perlakuan tidak ada perbedaan yang signifikan ( $P > 0,05$ ). Sedangkan, lesi nekrosis pada P1 lebih rendah jika dibandingkan dengan lesi nekrosis pada perlakuan P0 ( $P < 0,05$ ). Berdasarkan hasil tersebut dapat disimpulkan bahwa viroterapi ini tidak merusak sel hepar dan pemberian virus melalui intratumoral menyebabkan gambaran histopatologi hepar menjadi lebih baik dibandingkan dengan yang tidak diberi viroterapi. Akan tetapi masih perlu dilakukan penelitian lebih lanjut mengenai efek pemberian virus terhadap sel hepar dalam rangka melihat keefektifan pengobatan kanker fibrosarkoma menggunakan virus *Newcastle Disease*.

Kata kunci : fibrosarkoma; histopatologi; hepar; *Newcastle disease*; viroterapi

### Abstract

Newcastle Disease virus as the cause of tetelo disease in Indonesia or avian paramyxovirus 1 (APMV-1) is a type of oncolytic virus used as a virotherapy agent, due to its ability to lyse cancer cells in mammals including fibrosarcoma. As is known, the liver is an organ that functions in the detoxification of toxic and foreign materials that enter the body. The purpose of this study was to determine the side effects of the virulent isolate Newcastle Disease virus Gianyar-1/AK/2014 as a virotherapy agent on the histopathological features of the liver of white rats with fibrosarcoma. This study used 6 rats model of fibrosarcoma induced by carcinogens and then divided into two treatment groups consisting of three rats as replicates. Treatment 0 (P0) was injected with phosphate buffer saline (PBS) and Treatment 1 (P1) was injected with Newcastle Disease virus isolate Gianyar virulent-1/AK/2014 at a dose of 0.5 mL / 2<sup>8</sup> HA units. The histopathological features observed at 400X magnification were in the form of degenerative lesions and necrosis of hepatocyte cells and were then given a score according to their severity. The results of the Mann-Whitney U statistical test showed that

there was no significant difference in the score of degenerative hepatocyte lesions between the two treatments ( $P > 0.05$ ). Meanwhile, necrotic lesions at P1 were lower when compared to necrotic lesions at treatment P0 ( $P < 0.05$ ). Based on these results it can be concluded that this virotherapy does not damage liver cells and intratumoral injection of the virus causes a better histopathological overview of the liver compared to those not given virotherapy. However, further research is still needed regarding the effect of giving the virus to liver cells in order to see the effectiveness of fibrosarcoma cancer treatment using the Newcastle Disease virus.

Keywords: fibrosarcoma; histopathology; liver; Newcastle disease; virotherapy

## PENDAHULUAN

Fibrosarkoma adalah neoplasma ganas atau kanker dari sel mesenkim yang terdiri dari sel spindle fibroblas dengan proliferasi tidak terkontrol, yang biasanya berkembang pada subkutan atau jaringan lunak bagian dalam (Augsburger *et al.*, 2017). Riset mengenai terapi untuk kanker sudah banyak diteliti dan salah satunya merupakan viroterapi yang menggunakan virus onkolitik sebagai media terapinya (Farashi-Bonab dan Khansari, 2017). Sebagian jenis virus memiliki kemampuan untuk masuk dan memperbanyak diri dalam sel neoplastik. Karena akan hal ini sel-sel neoplastik akan mengalami lisis (Rakhmawati *et al.*, 2022). Pengobatan alternatif yang lebih menjanjikan dibanding pengobatan konvensional inilah yang disebut sebagai viroterapi yang menggunakan virus onkolitik (Patil *et al.*, 2012). Adapun beberapa jenis virus yang memiliki aktivitas onkolitik dan efektif merusak sel tumor, yakni virus Newcastle Disease termasuk pula diantaranya ada adenovirus, virus rabies, virus polio, virus herpes simpleks, virus hepatitis A, virus influenza A, dan virus campak (Ghrici *et al.*, 2013).

Virus Newcastle Disease atau avian paramyxovirus 1 (APMV-1), termasuk dalam genus Avulavirus dari famili Paramyxoviridae, subfamili Paramyxovirinae dari ordo Mononegavirales dan merupakan virus RNA negatif, beramplop, berantai tunggal, dan tidak tersegmentasi. Berdasarkan patogenisitas, strain virus Newcastle Disease diklasifikasikan menjadi tiga jenis utama, yakni patotipe lentogenik (virulensi rendah), mesogenik (virulensi menengah),

dan velogenik (virulensi tinggi) (Ghrici *et al.*, 2013). Namun dibalik sifat patogennya, virus Newcastle Disease berpotensi menjadi agen viroterapi karena aktivitas onkolitiknya. (Ansori, 2015). Khususnya pada mamalia, virus ND dapat melisis sel kanker tanpa merusak sel normal (Kalyanasundram *et al.*, 2018). Adapun kelebihan penggunaan virus Newcastle Disease sebagai agen viroterapi pada sel kanker adalah kemampuan virus Newcastle Disease untuk menempel pada permukaan sel kanker melalui glikoprotein yang terdapat pada permukaan virus, kemudian meningkatkan ekspresi antigen virus pada permukaan sel kanker karena virus yang bereplikasi, adanya aktivitas onkolitik, virus yang tumbuh dengan cepat pada sel kanker, dan virus Newcastle Disease tidak bersifat patogen pada mamalia termasuk manusia (Kalyanasundram *et al.*, 2018).

Dikarenakan dalam penelitian ini dilakukan terapi menggunakan virus yang notabene merupakan zat asing bagi tubuh. Seperti yang diketahui hepar merupakan organ yang berfungsi dalam detoksifikasi bahan toksik dan asing yang masuk dalam tubuh (Agata *et al.*, 2017). Tentunya akan dapat menimbulkan perubahan anatomi, fisiologis, maupun histologis. Hal ini erat kaitannya dengan fungsi hepar sebagai organ pertahanan yang menetralkan zat toksik dan asing yang masuk ke dalam tubuh (Bire *et al.*, 2018). Pelaksanaan penelitian ini dilakukan untuk mengetahui efek samping yang dihasilkan oleh virus *Newcastle Disease* isolat virulen Gianyar-1/ AK/ 2014, sebagai agen viroterapi pada tikus putih model fibrosarkoma hasil induksi benzo( $\alpha$ )piren, yang berfokus pada gambaran histopatologi sel hepar. Lesi

yang akan diamati berupa degenerasi dan nekrosis pada sel hepar atau hepatosit yang dijadikan indikator perubahan pada hepar tikus fibrosarkoma yang diviroterapi.

## METODE PENELITIAN

### Sampel Penelitian

Sampel dalam penelitian ini adalah 12 ekor tikus putih (*Rattus norvegicus*) galur *Sprague Dawley* jantan dengan berat badan 100-150 gram berumur 3 bulan.

### Rancangan Penelitian

Rancangan penelitian ini merupakan penelitian eksperimental laboratorium dengan menggunakan desain penelitian Rancangan Acak Lengkap (RAL). Dalam penelitiannya, tikus penderita fibrosarkoma akan dibagi dua grup perlakuan dan masing-masing perlakuan terdiri dari tiga ekor tikus sebagai ulangan. Perlakuan 0 (P0) diinjeksi dengan *phosphate buffer saline* (PBS) dan Perlakuan 1 (P1) diinjeksi dengan virus *Newcastle Disease* isolat virulen Gianyar-1/ AK/ 2014.

### Prosedur Penelitian

Setelah tikus diadaptasi selama seminggu, lalu injeksi benzo( $\alpha$ )piren sebanyak 0,1 mL melalui subkutan dilakukan secara bertahap sebanyak 10 kali yang diulang setiap 2 hari sekali. Kemudian dilakukan pengamatan secara makroskopis terhadap tumor fibrosarkoma yang terbentuk di daerah interskapular dan sekitarnya. Isolat Virus ND Gianyar-1/AK/2014 diberikan sekali sehari selama empat hari dengan dosis 0,5 mL  $2^8$  HA unit dan diinjeksikan secara intratumoral seperti yang telah dilakukan oleh (Yurchenko *et al.*, 2018; Sewoyo *et al.*, 2021). Dua minggu pasca penyuntikan terakhir, tikus ini kemudian dieutanasia dan nekropsis untuk pengambilan sampel organ heparnya. Organ hepar difiksasi selama 18-24 jam dalam *neutral buffered formalin* (NBF) 10%. Kemudian sampel organ dibuatkan preparat histologi dengan pewarnaan HE.

### Parameter Penelitian

Parameter yang diamati tiap 5 lapang pandang di bawah mikroskop dengan perbesaran 400X adalah keparahan lesi degenerasi serta nekrosisnya kemudian diberikan skor menggunakan modifikasi metode *scoring histopathology Manja Roenigk* (Tamad *et al.*, 2011).

### Analisis Data

Hasil skoring ditabulasi dan dianalisis dengan uji statistika non parametrik *Mann-Whitney U*.

## HASIL DAN PEMBAHASAN

### Hasil

Berdasarkan hasil pemeriksaan histopatologi hepar tikus dengan pewarnaan *Haematoxylin-eosin* (HE) memperlihatkan terjadinya degenerasi dan nekrosis pada tikus dengan fibrosarkoma yang diinjeksikan dengan PBS (P0) maupun yang diinjeksikan virus *Newcastle Disease* (ND) isolat Gianyar-1/AK/2014 (P1) pada dua minggu pasca injeksi (Gambar 1). Hasil skor degenerasi dan nekrosis dari organ hepar tikus dengan fibrosarkoma dengan dua perlakuan menunjukkan perubahan yang bersifat ringan (1) hingga parah (3). Data rerata skor degenerasi dan nekrosis hepatosit tikus kedua perlakuan disajikan pada tabel 1.

Rerata skor degenerasi dan nekrosis pada tikus dengan fibrosarkoma yang diberikan viroterapi *Newcastle Disease* isolat Gianyar-1/AK/2014 lebih rendah dibandingkan perlakuan P0. Rerata skor degenerasi hepatosit dari tiga tikus dengan fibrosarkoma yang diinjeksikan PBS (P0) lebih besar yakni 2,4 dibanding dengan tiga tikus perlakuan terapi virus ND (P1) yaitu 1,53. Demikian dengan rerata skor lesi nekrosis hepatosit tikus perlakuan P0 lebih besar yaitu 1,67 dibandingkan dengan perlakuan P1 yakni 1.

Berdasarkan tabel 1. Hasil rata-rata skor degenerasi dan nekrosis dilakukan uji statistik dengan uji *Mann-Whitney U* untuk

menunjukkan skor perubahan patologis degenerasi hepatosit tidak ada perbedaan yang nyata ( $P > 0,05$ ) di kedua perlakuan. Sedangkan, lesi nekrosis pada perlakuan terapi virus (P1) terdapat perbedaan yang nyata ( $P < 0,05$ ) dengan perlakuan PBS (P0), dimana lesi nekrosis lebih ringan pada tikus dengan fibrosarkoma yang diterapi virus *Newcastle Disease* isolat Gianyar-1/AK/2014.

### Pembahasan

Terapi kanker dengan viroterapi telah dikembangkan sejak abad ke-20 sebagai alternatif dari terapi kanker lainnya seperti radioterapi dan kemoterapi yang telah memasuki masa *plateu* karena terjadi peningkatan resistansi sel kanker terhadap kemoterapi dan radioterapi (Mardiani dan Djannatun, 2013). Berbagai virus onkolitik telah diteliti sebagai agen viroterapi, salah satunya seperti dalam penelitian ini, yaitu virus *Newcastle disease*. Penelitian ini bertujuan untuk mengetahui ada tidaknya efek samping dari viroterapi dengan virus onkolitik *Newcastle disease* isolat virulen Gianyar-1/AK/2014 terhadap gambaran histopatologi hepar dari tikus putih model fibrosarkoma hasil induksi benzo( $\alpha$ )piren. Hasil dari viroterapi ini diharapkan tidak memberikan efek samping kerusakan berupa degenerasi dan nekrosis pada organ hepar tikus.

Hasil pengamatan histopatologi hepar tikus putih galur *Sprague Dawley* model fibrosarkoma hasil induksi benzo( $\alpha$ )piren dan diberikan perlakuan PBS (P0) dan viroterapi (P1) selama dua minggu memperlihatkan terjadinya perubahan lesi pada hepatosit yaitu degenerasi dan nekrosis. Tetapi pada kelompok tikus perlakuan P1 atau perlakuan terapi virus *Newcastle Disease* isolat Gianyar-1/AK/2014 memiliki nilai rerata skor degenerasi dan nekrosis pada hepar lebih rendah dibandingkan kelompok tikus perlakuan P0. Pada skor nekrosis perlakuan P1 menunjukkan perbedaan yang signifikan dengan P0.

Lesi degenerasi dan nekrosis pada kedua perlakuan tersebar dari zona 1

(periportal) hingga zona 3 (sentrilobular) dari lobulus hepar. Tetapi lesi degenerasi dengan skor yang lebih besar pada zona sentrilobular pada perlakuan P0 dan P1. Degenerasi dan nekrosis hepatosit sentrilobular umum ditemui, karena bagian ini menerima darah mengandung oksigen paling akhir dan sangat rentan terjadinya hipoksia. Sentrilobular juga memiliki aktivitas enzim terbesar untuk biotransformasi dan detoksifikasi yang dapat mengakibatkan pengaktifkan senyawa menjadi bentuk toksik (Zachary, 2022)

Perubahan degenerasi hepatosit yang ditemukan adalah degenerasi hidropik, degenerasi ini umumnya terjadi di sentrilobular. Kerusakan ini awalnya tidak mematikan tetapi dapat menjadi prekursor lisis nekrosis jika kerusakan berlanjut. Degenerasi hidropik atau *ballooning degeneration* terlihat bulat dan membengkak dengan sitoplasma yang bening dan berserat. Selain itu ditemukan juga degenerasi asidofilik, degenerasi ini merupakan prekursor dari asidofilik nekrosis yang ditandai dengan pengecilan sel dan perubahan warna menjadi merah gelap akibat dehidrasi dan kehilangan glikogen (Dancygier dan Schirmacher, 2010). Kemudian ditemukan pula degenerasi melemak (*fatty degeneration*) akibat gangguan sintesis senyawa kolesterol atau fosfolipid dan sekresinya yang menimbun dalam hepatosit. Secara mikroskopis ditandai dengan adanya vakuola pada preparat pewarnaan HE dengan inti sel yang berada di pinggir (Berata *et al.*, 2011).

Pada kelompok tikus perlakuan viroterapi (P1) memiliki rerata skor degenerasi dan nekrosis lebih rendah dibanding perlakuan non-terapi. Hal ini dapat menunjukkan bahwa viroterapi dengan virus *Newcastle Disease* dapat menekan kerusakan pada organ hepar tikus dengan fibrosarkoma yang diinduksi dengan benzo( $\alpha$ )piren. Hal ini dimungkinkan karena intratumoral viroterapi dengan virus *Newcastle Disease*

isolat Gianyar-1/AK/2014 yang menekan perkembangan fibrosarkoma. Selain itu, virus *Newcastle Disease* memungkinkan menginduksi aktivasi makrofag (Rakhmawati *et al.*, 2022). Makrofag dapat membersihkan sel target atau sel nekrosis melalui proses fagositosis, makrofag juga dapat membunuh sel target dengan sekresi tumor nekrosis faktor-alpha (TNF- $\alpha$ ) (Forssell *et al.*, 2007; Westman *et al.*, 2020). TNF- $\alpha$  merupakan sitokin integral terhadap respons imun, saat inflamasi mereka berperan penting dalam kerusakan hepatosit. Pada penelitian ini, viroterapi dengan virus *Newcastle Disease* mengurangi perubahan histopatologi dari organ hepar.

Nekrosis adalah proses dari kematian sel yang terjadi akibat paparan bahan toksik dalam dosis tinggi dan terjadi secara seketika. Nekrosis juga diketahui sebagai hasil akhir dari kerusakan bioenergetik yang disebabkan oleh deplesi ATP yang tidak memungkinkan sel untuk memperbaiki diri atau apoptosis. Nekrosis dapat dicirikan dengan adanya vakuolasi pada sitoplasma, kerusakan membrane plasma, dan menginduksi inflamasi sel nekrosis dengan menghilangkan debris dari sel yang mengalami nekrosis dan melepaskan beberapa molekul proinflamasi (Edinger dan Thompson, 2004). Lesi nekrosis yang terdapat pada kedua perlakuan dimungkinkan efek toksisitas dari induksi benzo( $\alpha$ )piren untuk tumorigenesis fibrosarkoma pada tikus. Hal ini telah diteliti oleh Bire *et al.* (2018), dimana tikus pasca induksi benzo( $\alpha$ )piren menunjukkan lesi nekrosis berupa piknosis pada hepatosit daerah sentrilobuler. Benzo( $\alpha$ )piren merupakan salah satu senyawa polisiklik aromatik hidrokarbon (PAH) yang memiliki efek karsinogenik. Benzo( $\alpha$ )piren meningkatkan aktivitas caspase-3 atau 7, 8, 9, dan 12 yang juga akan menurunkan kemampuan sel untuk bertahan hidup sehingga akan berujung pada kematian sel atau nekrosis (Chen *et al.*, 2011).

Virus *Newcastle Disease* ini dianggap aman untuk viroterapi pada manusia dan mamalia karena genom RNA yang stabil, non patogenik terhadap mamalia, dan virus ini menginfeksi banyak tipe tumor karena terdapat reseptor (asam sialic). Semakin virulen virus, semakin kuat aktivitas onkolitik (Bujis *et al.*, 2015). Viroterapi intratumoral memiliki keuntungan yaitu bekerja langsung ke pada target dan lisis lokal, sehingga melewati pengenceran sistemik dalam volume darah, kekebalan antivektor dan sekuestrasi di tempat yang tidak ditargetkan, dengan risiko replikasi yang lebih rendah di sel nontarget. Pada hasil penelitian terdahulu Sewoyo *et al.* (2021) mendapatkan hasil bahwa terjadi penurunan massa tumor fibrosarkoma pasca diberi viroterapi *Newcastle disease* dengan isolat yang berbeda dan hasil dari penelitian Pradnyandika *et al.* (2023) juga menunjukkan hasil yang baik berupa penurunan ekspresi gen p53. Dalam penelitian ini, viroterapi dengan virus *Newcastle Disease* isolat virulen Gianyar-1/AK/2014 tidak menyebabkan efek samping terhadap organ hepar, tetapi menekan kerusakan berlebih dibanding kelompok yang tidak diberi viroterapi.

## SIMPULAN DAN SARAN

### Simpulan

Dari hasil penelitian ini, dapat disimpulkan bahwa pemberian virus *Newcastle Disease* isolat virulen Gianyar-1/AK/2014 tidak merusak sel hepar kemudian pemberian virus melalui intratumoral menyebabkan gambaran histopatologi hepar menjadi lebih baik dibandingkan dengan yang tidak diberi viroterapi.

### Saran

Perlu dilakukan penelitian lebih lanjut mengenai efek pemberian virus terhadap sel hepar dengan dosis yang bervariasi, jumlah titer virus, dan cara pemberian yang berbeda, serta lama waktu terapinya dalam rangka melihat keefektifan pengobatan kanker menggunakan virus.



## UCAPAN TERIMAKASIH

Terima kasih penulis ucapkan kepada semua pihak yang telah membantu dalam penelitian ini. Khususnya Dekan Fakultas Kedokteran Hewan Universitas Udayana yang telah memberikan ijin dan memfasilitasi penelitian ini.

## DAFTAR PUSTAKA

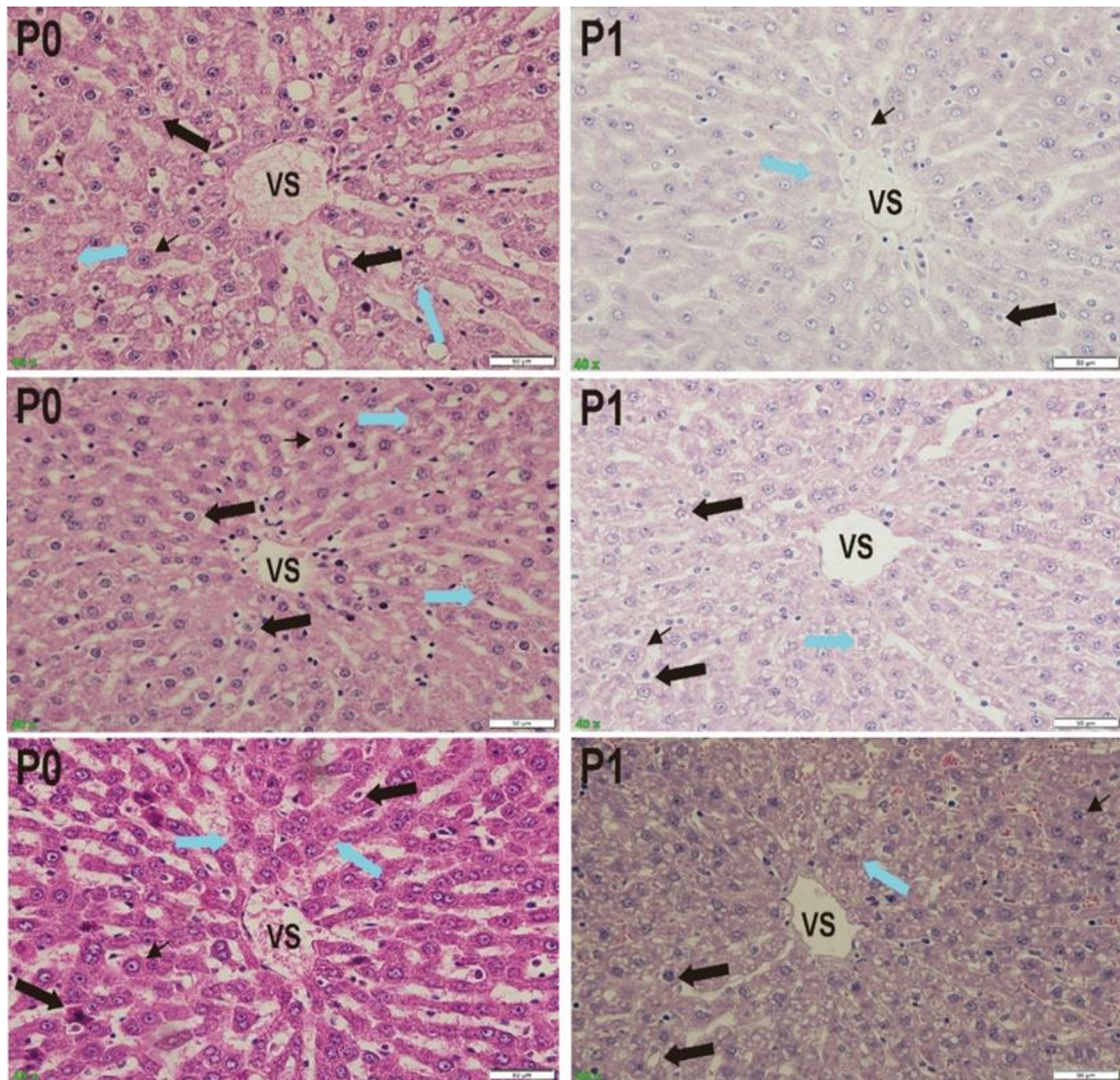
- Agata A, Widiastuti EL, Susanto GN. 2017. Respon Histopatologis Hepar Mencit (*Mus musculus*) yang Diinduksi Benzo( $\alpha$ )Piren terhadap Pemberian Taurin dan Ekstrak Daun Sirsak (*Annona muricata*). *J. Nat. Indon.* 16(2): 54-63.
- Ansori. 2015. Efek Ekstrak Metanol Daun Jeruju, Lamun, dan Taurin Terhadap Darah, serta Histopatologi Hepar Mencit Jantan yang Diinduksi Benzo( $\alpha$ )piren Effect. *Toward a Media History of Documents.* 3(4): 49–58.
- Augsburger D, Nelson PJ, Kalinski T, Udelnow A, Knösel T, Hofstetter M, Qin JW, Wang Y, Gupta A, Sen Bonifatus, Li M, Bruns CJ, Zhao Y. 2017. Current diagnostics and treatment of fibrosarcoma -perspectives for future therapeutic targets and strategies. *Oncotarget.* 8(61):104638–104653.
- Berata IK, Winaya IBO, Adi AAAM, Adnyana IBW, Kardena IM. 2011. Patologi Veteriner Umum. Swasta Nulus. Denpasar. Pp. 13-35.
- Bire IR, Winaya IBO, Adi AAAM. 2018. Perubahan Histopatologi Hati dan Paru Mencit Pascainduksi dengan Zat Karsinogenik Benzo (a) piren. *Indon. Med. Vet.* 7(11): 634–642.
- Bujis PRA, Verhagen JHE, van Ejick CHJ, van den Hoogen BG. 2015. Oncolytic viruses: From bench to bedside with focus on safety. *Human Vacc. Immunother.* 11(7): 1574-1564.
- Chen NG, AA Szalay. 2011. Cancer Management in Man: Chemotherapy, Biological Therapy, Hyperthermia and Supporting Measures. Oncolytic Virotherapy of Cancer Cancer Growth and Progression. Volume 13. Springer. USA. Pp. 295–316.
- Dancygier H, Dancygier H, Schirmacher P. 2010. Liver Cell Degeneration and Cell Death. *Clinical Hepatology: Principles and Practice of Hepatobiliary Diseases.* Pp. 207-218.
- Edinger AL, Thompson CB. 2004. Death by design: apoptosis, necrosis and autophagy. *Cur. Opinion Cell Biol.* 16(6): 663-669.
- Farashi-Bonab S, Khansari N. 2017. Immunobiology of Anticancer Virotherapy With Newcastle Disease Virus in Cancer Patients. *Vacc. Res. Open J.* 2(1): 13–21.
- Forssell J, Öberg A, Henriksson ML, Stenling R, Jung A, Palmqvist R. 2007. High macrophage infiltration along the tumor front correlates with improved survival in colon cancer. *Clin. Cancer Res.* 13(5): 1472-1479.
- Ghrici M, El Zowalaty M, Omar AR, Ideris A. 2013. Newcastle Disease virus Malaysian strain AF2240 induces apoptosis in MCF-7 human breast carcinoma cells at an early stage of the virus life cycle. *Int. J. Mol. Med.* 31(3): 525–532.
- Harrington K, Freeman DJ, Kelly B, Harper J, Soria JC. 2019. Optimizing oncolytic virotherapy in cancer treatment. *Nat. Rev. Drug Disc.* 18(9): 689-706.
- Kalyanasundram J, Hamid A, Yusoff K, Chia SL. 2018. Newcastle Disease virus strain AF2240 as an oncolytic virus: A review. *Acta Trop.* 183: 126–133.
- Mardiani D, Djannatun T. 2013. Viroterapi Sebagai Terapi Kanker. *Maj. Kes. Pharmamed.* 5(1): 44–50.
- Patil SS, Gentshev I, Nolte I, Ogilvie G, Szalay AA. 2012. Oncolytic virotherapy in veterinary medicine: Current status and future prospects for canine patients. *J. Transl. Med.* 10(1): 1–10.
- Pradnyandika IPKA, Astawa INM, Adi AAAM. 2023. Newcastle Disease Virus as Virotherapy Agent Targeting p53 in Rat Fibrosarcoma Models. *J. Adv. Vet.*

- Res.* 13(1): 65-69.
- Rakhmawati I, Adi AAAM, Winaya IBO, Sewoyo PS. 2022. In Vivo Oncolytic Potency of Newcastle Disease Virus Gianyar-1/AK/2014 Virulent Strain against Mice Fibrosarcoma Models. *Rev. Electron. Vet.* 23(1): 56–63.
- Sewoyo PS, Adi AAAM, Winaya IBO. 2021. Body Weight Profile and Mortality Rate of Male Sprague Dawley Rats During the Formation of Fibrosarcoma Induced By Benzo(a)Pyrene. *Indon. Med. Vet.* 10(1): 1–11.
- Sewoyo PS, Adi AAAM, Winaya IBO, Sampurna IP, Bramadipa AAB. 2021. The Potency of Virulent Newcastle Disease Virus Tabanan-1/ARP/2017 as Virotherapy Agents in Rat Fibrosarcoma Models. *J. Adv. Vet. Res.* 11(2): 64-68.
- Tamad FSU, Hidayat ZS, Sulisty H. 2011. Gambaran histopatologi tikus putih setelah pemberian jinten hitam dosis 500mg/kgBB, 1000mg/kgBB, dan 1500mg/kgBB selama 21 hari (subkronik). *Mandala of Health.* 5(3): 1-5.
- Westman J, Grinstein S, Marques PE. 2020. Phagocytosis of necrotic debris at sites of injury and inflammation. *Front. Immunol.* 10: 3030.
- Yurchenko KS, Zhou P, Kovner AV, Zavjalov EL, Shestopalova LV, Shestopalov AM. 2018. Oncolytic effect of wild-type Newcastle Disease virus isolates in cancer cell lines in vitro and in vivo on xenograft model. *PLoS One.* 13(4): 195-425.
- Zachary JF. 2022. Pathologic Basis of Veterinary Disease. 7th Edition. Elsevier. St. Louis. Pp. 24.

Tabel 1. Hasil rerata skor degenerasi dan nekrosis hepatosit tikus perlakuan P0 dan P1

Lesi	Perlakuan	Rerata skor*
Degenerasi	P0	2,4 <sup>a</sup>
	P1	1,53 <sup>a</sup>
Nekrosis	P0	1,67 <sup>a</sup>
	P1	1 <sup>b</sup>

Keterangan: Huruf superskrip yang berbeda menyatakan ada perbedaan yang nyata ( $P < 0,05$ ). P0 merupakan tikus yang diberi PBS, sedangkan P1 adalah tikus yang diterapi dengan virus *Newcastle Disease* Gianyar/AK/2014.



Gambar 1. Histopatologi hepar tikus putih galur *Sprague Dawley* dengan fibrosarkoma dengan perlakuan injeksi *phosphate buffer saline* (P0) dan perlakuan terapi dengan injeksi virus *Newcastle Disease* isolate virulen Gianyar-1/AK/2014 (P1) dua minggu pasca injeksi. Teramati degenerasi hepatosit (panah hitam) dan nekrosis hepatosit (panah biru) pada perlakuan P0 dan P1. Perbesaran 400 kali, pewarnaan hematoksilin-eosin (HE), *bar chart* = 50  $\mu$ m. Keterangan: VS: Vena sentralis; panah kecil: hepatosit.