

## Aktivitas Angiogenesis Gel Extract Biji Cacao pada Penyembuhan Luka Insisi Gusi Marmut

(*THE ANGIOGENESIS ACTIVITIES OF GEL CACAO SEED EXTRACT ON GUM INCISION WOUND HEALING IN GUINEA PIGS*)

**Ketut Novi Kusmayani<sup>1\*</sup>, Anak Agung Gde Jaya Warditha<sup>2</sup>, I Ketut Berata<sup>3</sup>**

<sup>1</sup>Mahasiswa Pendidikan Sarjana Dokter Hewan, Fakultas Kedokteran Hewan, Universitas Udayana, Jl. PB. Sudirman Denpasar, Bali.

<sup>2</sup>Laboratorium Ilmu Bedah Veteriner, Fakultas Kedokteran Hewan, Universitas Udayana, Jl. Raya Sesetan, Gg. Markisa No 6. Denpasar Selatan, Bali.

<sup>3</sup>Laboratorium Patologi Veteriner, Fakultas Kedokteran Hewan, Universitas Udayana, Jl. PB. Sudirman Denpasar, Bali.

\*Email: [Novi\\_Kusmayani@yahoo.com](mailto:Novi_Kusmayani@yahoo.com)

### Abstrak

Salah satu bahan terapi alternatif herbal, yaitu biji kakao karena mengandung flavonoid, polifenol, dan alkaloid yang mampu menurunkan jumlah makrofag dan antioksidan, untuk mempercepat proses inflamasi. Penelitian ini bertujuan untuk mengetahui pengaruh gel ekstrak biji kakao terhadap penyembuhan luka insisi gusi marmut yang dilihat dari tingkat angiogenesisnya. Penelitian ini merupakan penelitian eksperimental menggunakan rancangan acak lengkap, dengan empat perlakuan 6 ulangan, sehingga total hewan coba yang digunakan sebanyak 24 ekor. Marmut diinjeksi ketamin dengan dosis 50 mg/kg BB sebagai anestesi, kemudian diinsisi pada bagian gusi sepanjang 10 mm dan kedalaman 2 mm. Kemudian diberi perlakuan berupa pemberian gel ekstrak biji kakao secara topikal yaitu kelompok (T<sub>0</sub>) dengan konsentrasi 0%, (T<sub>1</sub>) 16%, (T<sub>2</sub>) 24%, (T<sub>3</sub>) 32%, masing-masing selama 5 hari. Pada hari ke 6 dilakukan euthanasia selanjutnya jaringan gusi diambil. Jaringan gusi diproses untuk pembuatan preparat histologi dengan metode pewarnaan *Hematoksilin-Eosin* (HE). Pemeriksaan preparat histopatologi dilakukan dengan mikroskop berdasarkan tingkat angiogenesis. Hasil pemeriksaan histopatologi diperoleh tingkat angiogenesis rata-rata pada T<sub>0</sub>=19,00, T<sub>1</sub>=38,00, T<sub>2</sub>=43,50, T<sub>3</sub>=47,83. Analisis statistik menunjukkan ada peningkatan angiogenesis yang signifikan antara kontrol (T<sub>0</sub>) dibandingkan dengan kelompok yang diberikan gel ekstrak biji kakao (T<sub>1</sub>, T<sub>2</sub> dan T<sub>3</sub>). Tetapi antara kelompok perlakuan T<sub>1</sub>, T<sub>2</sub> dan T<sub>3</sub> tidak ada perbedaan yang signifikan. Dapat disimpulkan bahwa pemberian gel ekstrak biji kakao secara topikal terbukti dapat meningkatkan angiogenesis pada kesembuhan luka insisi gusi marmut (*Cavia procellus*). Pemberian ekstrak biji kakao konsentrasi 32% menghasilkan tingkat angiogenesis tertinggi.

Kata kunci: Angiogenesis; biji kakao; luka insisi; marmut

### Abstract

One of alternative herbal therapy ingredients, cocoa beans because it contains flavonoids, polyphenols, and alkaloids can reduce number of macrophages and antioxidants, to accelerate inflammatory process. This study was aimed determine effect cocoa bean extract gel on healing guinea pig gum incisions based on level angiogenesis. This study was experimental study using completely randomized design, with four treatments with 6 replications, total of 24 experimental animals. Guinea pigs were injected with ketamine at dose of 50 mg/kg BW anesthetic, then incision made in gums with length 10 mm and depth 2 mm. Then given treatment of topical cocoa bean extract gel, (T<sub>0</sub>) group with concentration 0%, (T<sub>1</sub>) 16%, (T<sub>2</sub>) 24%, (T<sub>3</sub>) 32%, each for 5 days. On 6th day euthanasia was performed and gum tissue was taken. Gum tissue was processed preparation of histology preparations using *Hematoxylin-Eosin* (HE) staining method. Histopathological examination preparations were carried out with a microscope based on level angiogenesis. Results of histopathological examination obtained an average level angiogenesis at T<sub>0</sub>=19.00, T<sub>1</sub>=38.00, T<sub>2</sub>=43.50, T<sub>3</sub>=47.83. Statistical analysis showed

that there was a significant increase in angiogenesis between controls (T0) compared to group given cocoa bean extract gel (T1, T2 and T3). But between treatment groups T1, T2 and T3 there was no significant difference. It can conclude topical application of cocoa bean extract gel has been shown increase angiogenesis in guinea pig gum incision wound healing. Administration of cocoa bean extract with a concentration of 32% resulted in highest angiogenesis rate.

Keywords: Angiogenesis; cocoa beans; guinea pigs; incision wounds

## PENDAHULUAN

Luka merupakan rusaknya komponen atau kesatuan, yang terjadi karena adanya jaringan yang rusak atau hilang. Luka dapat terjadi secara tidak sengaja, seperti terjatuh, tersayat, tercakar, dan ada yang dilakukan secara sengaja untuk tujuan tertentu, contohnya seperti luka insisi untuk keperluan operasi (Nirmal *et al.*, 2014).

Pada proses penyembuhan luka, pembentukan dan perkembangan pembuluh darah atau angiogenesis merupakan hal yang sangat penting. Angiogenesis merupakan salah satu komponen utama pada fase proliferasi karena dapat mempertahankan fungsi berbagai jaringan dengan memberikan suplai nutrisi dan oksigen yang dibutuhkan untuk penyembuhan luka. Pada penyembuhan luka akan terjadi proses fisiologis penyembuhan luka terdiri dari 4 fase, yaitu fase hemostasis, fase inflamasi, fase proliferasi, dan fase remodeling (Puspita *et al.*, 2015). Proses ini terjadi pada fase proliferasi yaitu dimulai dari hari ke-4 hingga hari ke-21 setelah perlukaan terjadi.

Penggunaan obat dari tanaman herbal sebagai alternatif pengobatan pengobatan luka insisi menggunakan bahan-bahan herbal mulai banyak diteliti. Alasan terapi herbal dikembangkan adalah kecilnya efek samping yang ditimbulkan, dengan cara mengisolasi senyawa kimia dari tanaman. Salah satu tanaman yang mempunyai potensi sebagai alternatif obat penyembuhan luka adalah kakao (Firdaus, 2018).

Kakao (*Theobroma cacao L.*) adalah salah satu tanaman yang banyak ditemukan di Indonesia (ICCO, 2012). Kakao saat ini banyak diteliti dikarenakan memiliki kandungan *flavonoid*, *katekin*, *epikatekin*,

*prosianidin*, *antosianidin*, *tannin* kompleks, dan *flavonol glikosida* (Misnawi *et al.*, 2002). Senyawa aktif tersebut berupa *flavonoid* dan *katekin* yang mampu menurunkan jumlah makrofag dengan adanya kandungan antioksidan ini, sehingga dapat mempercepat proses inflamasi. Artinya dengan proses inflamasi yang tidak berkepanjangan, maka proses penyembuhan luka semakin cepat.

## METODE PENELITIAN

### Rancangan Percobaan

Jenis penelitian yang digunakan pada penelitian ini adalah ekperimental laboratorik dengan menggunakan Rancangan Acak Lengkap, dimana pembagiannya sebagai berikut:

1. Perlakuan I (T<sub>0</sub>): diberikan gel (tanpa campuran ekstrak kakao)
2. Perlakuan II (T<sub>1</sub>): diberikan gel ekstrak kakao dengan konsentrasi 16% (1,6 g ekstrak kakao + 8,4 g gel)
3. Perlakuan III (T<sub>2</sub>): diberikan gel ekstrak kakao dengan konsentrasi 24% (2,4 g ekstrak kakao + 7,6 g gel)
4. Perlakuan IV (T<sub>3</sub>): diberikan gel ekstrak kakao dengan konsentrasi 32% (3,2 g ekstrak kakao + 6,8 g gel)

### Sampel

Objek yang digunakan dalam penelitian ini adalah marmut, berjumlah 24 ekor, berjenis kelamin jantan dengan berat badan masing-masing 200-250 gram. Jumlah marmut yang digunakan berdasarkan kepada rumus Frederer (1999).

### Metode Pembuatan Ekstrak Biji Kakao

Dalam penelitian ini menggunakan gel ekstrak kakao. Pembuatan ekstrak diawali dengan pengeringan biji kakao dalam ruangan yang tidak terkena paparan sinar matahari langsung. Biji yang sudah kering

dihaluskan dengan cara diblender hingga menjadi serbuk halus. Serbuk yang sudah terbentuk diekstraksi menggunakan etanol 96% dan saring menggunakan kertas saring. Hasil ekstraksi dicampurkan dengan gel dan dibuat tiga variasi konsentrasi kandungan ekstrak yaitu 16%, 24%, dan 32%.

#### **Metode Pembuatan Luka Insisi**

Marmut diberikan anestesi umum menggunakan *ketamine* dengan dosis 50 ml gram/Kg BB. Marmut yang teranestesi diinsisi pada bagian gusi. Insisi dilakukan menggunakan scapel dengan panjang 10 mm dan kedalaman 2 mm.

#### **Metode Pengobatan Dengan Sediaan Biji Kakao**

Setelah dibuat luka insisi, setiap kelompok marmut diberikan gel ekstrak kakao dua kali sehari selama lima hari secara topikal menggunakan *catton bud*, dengan pembagian kelompok I (T<sub>0</sub>) diberi gel (tanpa campuran ekstrak kakao), kelompok II (T<sub>1</sub>) diberi gel ekstrak kakao dengan konsentrasi 16%, kelompok III (T<sub>2</sub>) diberi gel ekstrak kakao dengan konsentrasi 24%, dan kelompok IV (T<sub>3</sub>) diberi gel ekstrak kakao dengan konsentrasi 32%.

#### **Metode Pembuatan Preparat**

Preparat histologi dibuat di laboratorium patologi, Balai Besar Veteriner (BBVet) Denpasar dengan menggunakan metode Kiernan (1999). Sampel biopsi difiksasi dengan neutral buffer formalin 10% (NBF). Selanjutnya proses dehidrasi dengan merendam jaringan tersebut ke dalam larutan alkohol bertingkat, yang secara berturut-turut mulai dari alkohol 70%, 80%, 90% alkohol absolut I, absolut II, *xylol* I, *xylol* II, paraffin, dan terakhir *paraffin* II. Masing-masing dilakukan perendaman selama dua jam. Setelah itu dilakukan *embedding*, yaitu penanaman jaringan dalam *paraffin* cair dan dibekukan dalam *refrigerator* untuk memudahkan pemotongan dengan mikrotom. Jaringan dipotong dengan ketebalan 5-6  $\mu$  dan hasil pemotongan diletakkan diatas air hangat (*waterbath*)

untuk menghindari lipatan akibat pemotongan. Sediaan diangkat dan diletakkan pada gelas objek dan dikeringkan dalam inkubator bersuhu 60°C selama 24 jam. Pada pewarnaan *Hematoksilin-Eosin* (HE), sediaan preparat pada gelas objek direndam dalam *xylol* 1 dan 2 masing-masing selama dua menit untuk dilakukan deparafinisasi kemudian rehidrasi dengan perendaman secara berturut dalam alkohol absolut, alkohol 95% dan alkohol 80% masing-masing selama dua menit, lalu dicuci dengan air hangat.

Pewarnaan dengan *Hematoksilin-Eosin* (HE) dilakukan selama 8 menit, selanjutnya dibilas dengan air mengalir, lalu dicuci dengan *lithium* karbonat selama 15-30 detik, dibilas dengan air mengalir, serta diwarnai *Hematoksilin-Eosin* (HE) dengan selama 2-3 menit. Sediaan yang diwarnai dengan *Hematoksilin-Eosin* (HE) dicuci dengan air mengalir lalu dikeringkan. Sediaan dimasukkan ke dalam alkohol 95% dan alkohol absolut masing-masing sebanyak 10 kali celupan, lalu ke dalam alkohol absolut 2 selama 2 menit. Selanjutnya ke dalam *xylol* 2 selama 2 menit. Sediaan kemudian diteteskan dengan perekat permount dan ditutup dengan gelas penutup dan selanjutnya diperiksa di bawah mikroskop.

#### **Metode Pengamatan Hasil Penelitian**

Pemeriksaan dilakukan di Laboratrium Patologi Veteriner, Fakultas Kedokteran Hewan, Universitas Udayana. Pengamatan dengan mikroskop untuk menghitung jumlah pembuluh darah baru yang terbentuk dari proses angiogenesis menggunakan sistem skoring. Cara penilaian skoring yaitu dengan membaca tiap preparat jaringan gusi dalam 5 lapang pandang dengan menggunakan perbesaran 400X. Penghitungannya dimulai pada bagian ujung kiri lalu ke bagian ujung kanan. Selanjutnya jumlah pembuluh darah yang sudah terhitung dari setiap preparat dijumlah dan dibagi 6.

## Analisis Data

Data jumlah pembuluh darah yang didapat dari penelitian selanjutnya dianalisis secara statistik dengan ANOVA. Jika terdapat perbedaan nyata ( $P < 0.05$ ), maka uji dilanjutkan dengan uji Duncan. Analisis data dilakukan dengan program SPSS.

## HASIL DAN PEMBAHASAN

### Hasil

Pemberian gel ekstrak biji kakao terhadap proses kesembuhan luka pada insisi gusi marmut menunjukkan perubahan histopatologi dalam pembentukan pembuluh darah baru (tingkat angiogenesis). Dari hasil penelitian ini, rata-rata angiogenesis atau jumlah pembuluh darah baru pada luka insisi gusi marmut yang diperoleh dari keempat perlakuan yaitu pemberian gel ekstrak biji kakao konsentrasi 0%, 16%, 24%, 32% dapat dilihat pada Tabel 1.

Pada Tabel ditunjukkan rerata perubahan pada histopatologi gusi berdasarkan tingkat

angiogenesis. Rata-rata dari tingkat angiogenesis dengan perlakuan pemberian gel ekstrak biji kakao 0% adalah  $19.00 \pm 11,26$ . Tingkat angiogenesis dari perlakuan kedua dengan konsentrasi 16% didapatkan dengan rata-rata  $38.00 \pm 8,19$ . Rata-rata dari perlakuan ketiga yaitu dengan pemberian konsentrasi 24% memiliki hasil  $43.50 \pm 18,27$ . Sedangkan untuk perlakuan keempat dengan pemberian konsentrasi 32% didapatkan rata-rata  $47.83 \pm 11,54$ . Dari data tersebut diketahui adanya perbedaan dari proses angiogenesis dari keempat perlakuan yaitu peningkatan dari perlakuan  $T_0$  hingga  $T_3$ .

Hasil uji Anova menunjukkan adanya perbedaan antar perlakuan. Selanjutnya dilanjutkan dengan uji Duncan, dengan hasil perlakuan 0% berbeda nyata ( $P < 0.05$ ) dengan perlakuan 16%, 24%, dan 32%, sedangkan antara perlakuan 16%, perlakuan 24%, dan perlakuan 32%, tidak berbeda nyata ( $P > 0.05$ ) walaupun ada peningkatan jumlah pembuluh darah.

Tabel 1. Rerata hasil pemberian gel *extract* biji *cacao* pada penyembuhan luka insisi gusi marmut

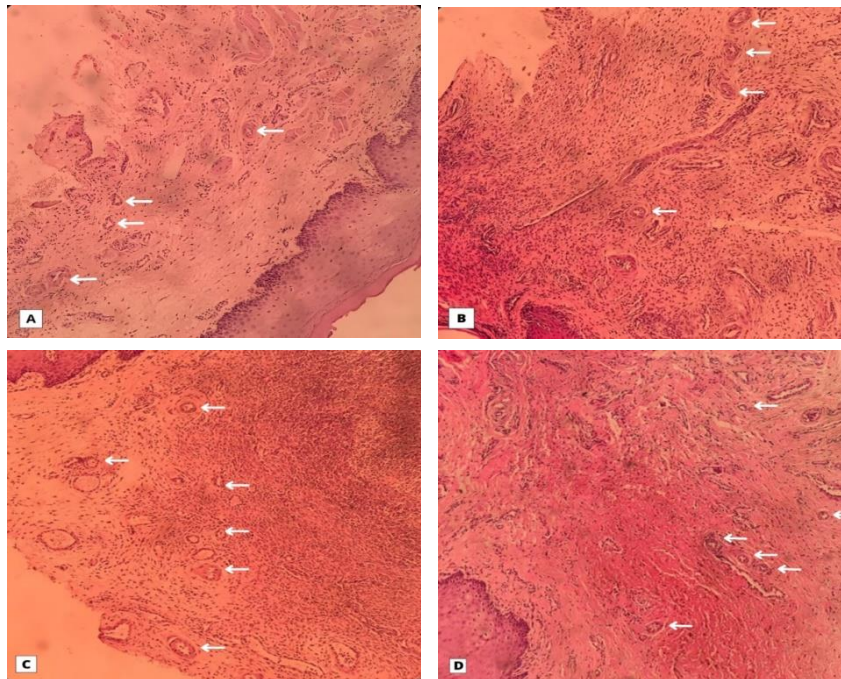
Konsentrasi (%)	Mean	N	SD
0%	19,00	6	11,26
16%	38,00	6	8,19
24%	43,50	6	18,27
32%	47,83	6	11,54

Keterangan: Mean: rata-rata; N: Ulangan; SD: Simpangan Baku

Tabel 2. Hasil uji Duncan

Konsentrasi	Mean
0%	19.00 <sup>a</sup>
16%	38.00 <sup>b</sup>
24%	43.50 <sup>b</sup>
32%	47.83 <sup>b</sup>

Keterangan: <sup>a</sup>( $P > 0.05$ ): tidak berbeda nyata; <sup>b</sup>( $P < 0.05$ ): berbeda nyata



Gambar 1. Gambaran histopatologi tingkat angiogenesis hasil penelitian (HE, 400x).  
Keterangan: (A) Kelompok perlakuan 0%, (B) Kelompok perlakuan 16%, (C) Kelompok perlakuan 24%, dan (D) Kelompok perlakuan 32%.

### Pembahasan

Hasil penelitian ini menunjukkan bahwa pemberian gel ekstrak biji kakao dapat meningkatkan proses angiogenesis dalam kesembuhan luka insisi gusi pada marmut yang ditandai dengan adanya peningkatan jumlah pembuluh darah (angiogenesis) yang terbentuk setelah lima hari perlakuan. Peningkatan angiogenesis pada perlakuan pemberian ekstrak kakao terjadi pada konsentrasi 16%, 24% maupun 32%, dibandingkan dengan tanpa pemberian ekstrak kakao atau control. Hal ini sesuai dengan penelitian yang pernah dilakukan oleh Kurniawati *et al.* (2019) dimana pada penelitian tersebut dilakukan uji efektivitas ekstrak biji kakao dengan konsentrasi 8% terhadap luka pencabutan gigi tikus wistar jantan. Pada penelitian tersebut terbukti ekstrak biji kakao 8% efektif dalam mempercepat proses penyembuhan luka pasca pencabutan gigi. Insisi gusi analog dengan pasca pencabutan gigi yaitu terjadi luka pada gusi atau pangkal gigi yang memerlukan penyembuhan. Luka merupakan rusaknya

komponen atau kesatuan, yang terjadi karena adanya jaringan yang rusak atau hilang. Pada proses penyembuhan luka, terdapat proses pembentukan dan perkembangan pembuluh darah, yang terjadi secara alami di dalam tubuh, baik dalam kondisi sehat maupun patologi atau sakit. Dalam proses penyembuhan luka pembuluh darah membawa oksigen dan nutrisi yang diperlukan untuk mempertahankan metabolisme sel. Pembentukan pembuluh darah baru dirangsang oleh faktor pertumbuhan angiogenik seperti *transforming growth factor- $\beta$*  (TGF- $\beta$ ) dan *vascular endothelial growth factor* (VEGF). Faktor pertumbuhan ini berhubungan dengan reseptor pada permukaan endotel. Sel endotel yang teraktivasi kemudian berproliferasi dan tumbuh keluar melalui membran basalis sehingga terbentuk tunas kapiler yang menjadi pembuluh darah baru. Pembentukan pembuluh darah kapiler dapat mempengaruhi lamanya proses penyembuhan luka (Fatimatuzzahroh *et al.*, 2015).

Hasil penelitian diketahui bahwa pembuluh darah baru yang terbentuk dari perlakuan 16%, 24%, dan 32% berangsur meningkat jumlahnya, tetapi secara uji lanjut dengan uji Duncan tidak berbeda nyata ( $P>0,05$ ). Hal ini menunjukkan bahwa terdapat proses kesembuhan yang lebih cepat akibat pemberian ekstrak kakao. Semakin besar dosis ekstrak kakao yang diberikan, tampak semakin meningkat jumlah pembuluh darah baru, yang menandakan kesembuhan semakin cepat. Pembuluh darah memiliki peranan yang penting dalam perbaikan jaringan untuk memberikan asupan nutrisi bagi jaringan yang beregenerasi (Prasetyo *et al.*, 2010). Semakin banyak ditemukan pembuluh darah baru, menyebabkan proses kesembuhan luka akan semakin cepat. Pertumbuhan pembuluh darah baru pada konsentrasi 16%, 24%, dan 32% terjadi karena ekstrak biji kakao mengandung polifenol, alkaloid, dan flavanoid. Kandungan polifenol, alkaloid, dan flavanoid memiliki sifat antiinflamasi, antibakteri dan antioksidan. Sifat antioksidan dibutuhkan agar luka mampu meningkatkan sirkulasi oksigen dan mencegah berkembangnya ROS (*Reactive Oxygen Species*), menghambat kerusakan sel, dan merangsang sintesis DNA yang berguna dalam proses penyembuhan luka (Thakur *et al.*, 2011). Sebenarnya antioksidan secara normal sudah diproduksi oleh tubuh, tetapi pada proses kerusakan jaringan, diperlukan jumlah antioksidan yang lebih banyak sehingga proses penyembuhan luka menjadi lebih cepat (Bonyanian and Rose'Meyer, 2015).

Berdasarkan uraian di atas, ekstrak biji kakao berpengaruh terhadap peningkatan angiogenesis sebagai indikasi proses penyembuhan luka insisi gusi marmut yang lebih cepat. Semakin besar dosis ekstrak biji kakao yang diberikan tampak tingkat angiogenesis semakin meningkat. Dengan demikian perlu penelitian lebih lanjut mengenai batas maksimum dosis ekstrak biji kakao dalam meningkatkan tingkat

angiogenesis dalam proses penyembuhan luka insisi.

## SIMPULAN DAN SARAN

### Simpulan

Pemberian gel ekstrak biji kakao secara topikal dapat meningkatkan jumlah angiogenesis pada kesembuhan luka insisi gusi marmut. Pemberian dosis ekstrak 32% menghasilkan jumlah pembuluh darah paling tinggi dibandingkan pemberian dosis 16% dan 24%.

### Saran

Perlu dilakukan penelitian lanjutan mengenai pemberian ekstrak biji kakao dengan dosis yang lebih tinggi, dan dengan rentang waktu yang lebih lama untuk mengetahui efektifitas dan toksisitas ekstrak biji kakao dalam proses kesembuhan luka.

## UCAPAN TERIMAKASIH

Penulis mengucapkan terima kasih kepada Dekan Fakultas Kedokteran Hewan Universitas Udayana, kepada Kepala Balai Besar Veteriner Denpasar, Kepala Laboratorium Patologi Veteriner Fakultas Kedokteran Hewan dan seluruh pihak yang membantu dalam penyelesaian artikel ini.

## DAFTAR PUSTAKA

- Bonyanian Z, Rose'Meyer RB. 2015. Caffeine and its potential role in attenuating impaired wound healing in diabetes. *J. Caffeine Res.* 5(4): 141-148.
- Fatimatuzzahroh F, Firani NK, Kristianto H. 2015. Efektifitas ekstrak bunga cengkeh (*Syzygium aromaticum*) terhadap jumlah pembuluh darah kapiler pada proses penyembuhan luka insisi fase proliferasi. *Maj. Kes. FKUB.* 2(2): 92-98.
- Firdaus A. 2018. Efek ekstrak biji kakao (*Theobroma Cacao L.*) terhadap re-epitelialisasi soket pasca pencabutan gigi tikus wistar. *Skripsi.* Fakultas Kedokteran Gigi Universitas Jember.

- ICCO. 2012. *International Cocoa Organization Quarterly Bulletin of Cocoa Statistics*, XXXVIII(4), Cocoa year 2011/2012.
- Kurniawati A, Cholid Z, Pertiwi MH. 2019. Efektivitas ekstrak biji kakao (*Theobroma cacao L.*) terhadap penyembuhan luka pencabutan gigi pada sel makrofag. *Denta*. 13(2): 49-57.
- Misnawi S, Jinap B, Jamillah, Nazamid S. 2002. Effect of incubation and polyphenol oxidase enrichment of unfermented and partly fermented dried cocoa beans on color, fermentation index and epicatechin content. *Int. J. Food Sci. Technol.* 3(8): 4-2.
- Nirmal NP, Rajput MS, Prasad RGSV, Ahmad M. 2015. Brazilin from *Caesalpinia sappan* heartwood and its pharmacological activities: A review. *As. Pacific J. Trop. Med.* (6): 421-430.
- Prasetyo FB, Ietje W, Priosoeryanto BP. 2010. Aktivitas sediaan gel ekstrak batang pohon pisang ambon dalam proses penyembuhan luka pada mencit. *J. Vet.* 11(2): 70-73.
- Puspita BS, Sularsih S, Damaiyanti DW. 2015. Perbedaan pengaruh pemberian kitosan berat molekul tinggi dan rendah terhadap jumlah pembuluh darah pada proses penyembuhan luka pencabutan gigi. *Denta*. 9(2): 209.
- Thakur R, Jain N, Pathak R, Sandhu SS. 2011. *Practices in wound healing studies of plants. Evidence-based complementary and alternative medicine*. 2011.