

Perubahan Histopatologi Hati Ayam Kampung yang Diberikan Jamu Daun Ashitaba dan Divaksin Avian Influenza

(HISTOPATHOLOGICAL CHANGES LIVER IN KAMPUNG CHICKEN GIVEN HERBAL MEDICINE OF ASHITABA AND AVIAN INFLUENZA VACCINE)

I Gede Made Andy Pratama^{1*}, I Wayan Sudira², Ida Bagus Oka Winaya³

¹Mahasiswa Pendidikan Profesi Dokteran Hewan, Fakultas Kedokteran Hewan Universitas Udayana, Jl. PB. Sudirman Denpasar, Bali;

²Laboretorium Farmakologi dan Farmasi Veteriner, Fakultas Kedokteran Hewan Universitas Udayana, Jl. PB. Sudirman Denpasar, Bali;

³Laboratorium Patologi Veteriner, Fakultas Kedokteran Hewan Universitas Udayana, Jl. PB. Sudirman Denpasar, Bali.

*Email: madeandy098@gmail.com

Abstrak

Tanaman ashitaba (*Angelica keiskei*) merupakan salah satu tanaman herbal asli dari Jepang yang secara fisik daunnya mirip daun seledri dan dapat mengobati beragam penyakit. Penelitian ini bertujuan untuk mengetahui efek pemberian jamu daun *ashitaba* pada gambaran histopatologi hati ayam kampung (*Gallus domesticus*) dilihat dari adanya proliferasi sel *Kupffer* pada sinusoid yang divaksinasi dengan vaksin *Avian influenza* (AI). Penelitian ini menggunakan rancangan acak lengkap dan menggunakan 25 ekor *Day old chicks* ayam kampung. Penelitian terdiri dari lima kelompok perlakuan yaitu tanpa pemberian jamu daun ashitaba (kontrol), serta pemberian jamu daun ashitaba dengan dosis masing-masing 50, 100, 200, dan 400 mg/ekor/ hari selama 14 hari dengan cara mencampurkannya pada air minum sampai volumenya 100ml. Pada hari ke-21, semua kelompok ayam divaksinasi dengan vaksin *Avian Influenza*. Organ hati dari sampel penelitian diambil pada hari ke-42, untuk dibuat preparat dan diwarnai dengan pewarnaan *Hematoxylin-Eosin*. Sampel diperiksa di bawah mikroskop dengan pembesaran 400x. Variabel yang diamati adalah proliferasi sel *kupffer* pada sinusoid menggunakan skala skoring perubahan histopatologinya. Data hasil penelitian dianalisis secara non parametrik menggunakan uji *Kruskal-Wallis*. Hasil penelitian ini menunjukkan pemberian jamu daun ashitaba dengan rentang dosis 50mg/ekor/hari sampai 400mg/ekor/hari selama 14 hari, tidak menyebabkan perubahan yang signifikan terhadap histopatologi ayam kampung jika dilihat dari adanya proliferasi sel *Kupffer* pada sinusoid yang telah diinduksi vaksin *avian influenza*.

Kata kunci: *avian influenza*; ashitaba; ayam kampung; hati.

Abstract

Ashitaba plant (*Angelica keiskei*) is one of the original herbal plants from Japan which physically resembles celery leaves and can treat various diseases. This study aims to see the effect of giving ashitaba leaf herbal medicine on the histopathological picture of native chicken liver (*Gallus domesticus*) as seen from the proliferation of *Kupffer* cells in sinusoids vaccinated with Avian influenza (AI) vaccine. This study used a completely randomized design and used 25 native chickens. The study consisted of a treatment group, namely giving *Ashitaba* leaf herbal medicine (control), as well as giving *Ashitaba* leaf herbal medicine with doses of 50, 100, 200, and 400 mg / head / day respectively for 14 days by mixing it in drinking water until the volume was 100 ml. On the 21st day, all groups of chickens were vaccinated with the Avian Influenza vaccine. Liver from samples taken on day 42, to be made preparations and stained with Hematoxylin-Eosin staining. Sample under a microscope at 400x magnification. The variable observed was the proliferation of *kupffer* cells in the sinusoids with the histopathological change scoring scale. The research data were analyzed non-parametrically using the *Kruskal-Wallis* test. The results showed that giving the herb *Ashitaba* leaves with a dose range of 50 mg / head / day to 400 mg / head / day for 14 days, did not cause significant changes in the

histopathology of native chickens when seen from the proliferation of Kupffer cells in the sinusoids that had been induced by avian influenza vaccine.

Keywords: avian influenza; *ashitaba*; kampung chicken; liver.

PENDAHULUAN

Indonesia sebagai negara agraris memiliki berbagai aktivitas produksi, salah satunya pada sektor peternakan unggas. Sektor peternakan unggas, terutama peternakan ayam masih menjadi prioritas untuk memenuhi kebutuhan protein hewani masyarakat. Salah satu jenis ayam yang banyak dternakan adalah ayam kampung. Ayam kampung umumnya dipelihara oleh peternak kecil baik di perkotaan maupun di pedesaan. Keunggulan dari ayam kampung memiliki sifat mudah beradaptasi pada lingkungan (Nataamijaya, 2000), dan umumnya lebih tahan terhadap beberapa jenis penyakit. Peternakan ayam kampung mempunyai prospek yang menjanjikan secara ekonomi, karena permintaannya cukup tinggi (Bakrie *et al.*, 2003), serta memiliki produk hasil berupa daging dan telur yang merupakan bahan pangan bernilai gizi tinggi (Gunawan dan Sundari, 2003). Tetapi ada kekurangan yang dimiliki ayam kampung dalam bidang peternakan, penyakit merupakan permasalahan utama yang dihadapi peternak, adapun salah satu penyakit pada unggas yaitu *avian influenza*.

Avian influenza merupakan penyakit berbahaya bagi unggas dan termasuk dalam kelompok penyakit hewan menular karena bersifat zoonosis yang mematikan. Virus penyebab *avian influenza* sangat mudah bermutasi dan menyebar sehingga menjadi ancaman yang serius pada unggas dan manusia. Menurut (Thaha *et al.*, 2018) dampak yang ditimbulkan oleh virus *avian influenza* sangat beragam antara lain yaitu usaha peternakan yang menyangkut jumlah populasi ternak yang besar, usaha peternakan yang melibatkan banyak pengusaha dan peternak secara langsung dan tidak langsung, dampak terhadap ketersediaan dan keamanan pangan, serta potensi penularannya pada manusia dan bahkan perkembangannya menjadi pandemi influenza. Oleh karena itu

diperlukan zat-zat alami yang berasal dari bahan herbal yang dapat meningkatkan sistem pertahanan tubuh salah satunya dengan tanamam *ashitaba* (*Angelica keiskei*).

Tanaman *ashitaba* berasal dari Pulau Hachijo, Jepang. Tanaman ini tumbuh di daerah tandus, berbatu dan berpasir (Sembiring dan Manoi, 2011). Tanaman *ashitaba* mengandung cairan pekat berwarna kuning pada batang dan daunnya yang disebut Chalcone. Tumbuhan ini kaya betakaroten, vitamin B1, B2, B3, B5, B6, dan B12, biotin, asam folik dan vitamin C, serta mengandung beberapa mineral seperti kalsium, magnesium, potasium, fosfor, seng dan tembaga (Baba *et al.*, 2009). *Ashitaba* diketahui memiliki banyak manfaat bagi organ di dalam tubuh. Studi secara *in vitro* menunjukkan bahwa ekstrak *ashitaba* memiliki efek pada respon imun non-spesifik dengan cara meningkatkan kemotaksis makrofag dan fagositosis, kemotaksis neutrofil, sitotoksitas sel Natural Killer (NK), dan aktivasi komplemen. Pada respon imun spesifik, ekstrak *ashitaba* dapat meningkatkan proliferasi limfosit T, meningkatkan sekresi *Tumor Necrosis Factor alpha* (TNF- α), *Interferon Gamma* (IFN- γ), dan *Interleukin* (IL-10) (Okuyama *et al.*, 2007). Fungsi utama sistem imun seluler adalah untuk pertahanan terhadap bakteri, virus, jamur dan keganasan di intra seluler. Keampuhan tanaman *ashitaba* ini menjadi pilihan alternatif untuk menjaga kesehatan hewan dan mengobati penyakit pada ayam kampung khususnya pada organ hati.

Hati merupakan organ terbesar dalam tubuh, dimana zat yang terdistribusi dalam darah akan mengalami metabolisme terlebih dahulu oleh hati sebelum memasuki sirkulasi umum, karena hati berfungsi mendetoksifikasi berbagai metabolit (Misih *et al.*, 2010) dan memelihara homeostasis metabolisme (Kumar dan Pandey, 2013).

Hati juga berperan dalam sistem pertahanan tubuh, karena pada hati terdapat sel *Kupffer* sebagai sel yang berperan dalam fagositosis dan imunitas pada hati. Patofisiologi dan perubahan struktur histologi hati dapat dipengaruhi oleh jumlah dan jenis senyawa yang masuk ke dalam organ hati, termasuk pakan serta minuman yang dikonsumsi, seperti pemberian jamu daun ashitaba. Oleh karena itu penelitian yang dilakukan bertujuan untuk mengetahui pengaruh pemberian jamu daun ashitaba pada ayam kampung yang diberikan vaksin *avian influenza* dengan mengamati perubahan gambaran histopatologi hati.

METODE PENELITIAN

Rancangan Penelitian

Penelitian ini menggunakan rancangan acak lengkap dan menggunakan 25 ekor *Day old chicks* ayam kampung. Penelitian terdiri dari lima kelompok perlakuan yaitu tanpa pemberian jamu daun ashitaba (kontrol), serta pemberian jamu daun ashitaba dengan dosis masing-masing 50, 100, 200, dan 400 mg/ekor/ hari selama 14 hari dengan cara mencampurkannya pada air minum sampai volumenya 100 ml. Pada hari ke-21, semua kelompok ayam divaksinasi dengan vaksin *Avian Influenza*.

Koleksi Sampel dan Pembuatan Preparat Histologi

Organ hati dari sampel penelitian diambil pada hari ke-42, untuk dibuat preparat dan diwarnai dengan pewarnaan *Hematoxylin-Eosin* (HE) sesuai metode Kiernan (2001).

Pemeriksaan Histologis Hati

Sampel diperiksa di bawah mikroskop dengan pembesaran 400x. Variabel yang diamati adalah proliferasi sel kupffer pada sinusoid menggunakan skala skoring perubahan histopatologinya.

Analisis Data

Data hasil penelitian dianalisis secara non parametrik menggunakan uji *Kruskal-Wallis*, jika ada perbedaan nyata ($P < 0,05$)

maka dilanjutkan dengan uji *Mann-Whitney*.

HASIL DAN PEMBAHASAN

Hasil

Hasil pemeriksaan histopatologi hati ayam kampung setelah diberikan jamu daun ashitaba dilihat dari adanya proliferasi sel *Kupffer* dan telah diinduksi vaksin *avian influenza* pada kelompok PO, kelompok P1, kelompok P2, kelompok P3, dan kelompok P4 disajikan pada Tabel 1. Hasil uji *Kruskal-Wallis* digunakan jika data yang digunakan tidak terdistribusi normal. Berikut ini merupakan hasil pengujian *Kruskal-Wallis* disajikan pada Tabel 2

Berdasarkan hasil uji *Kruskal Wallis*, diperoleh *P-value* sebesar 0,281 dimana nilai ini lebih dari taraf signifikansi $P < 0,05$ sehingga dapat disimpulkan bahwa pemberian jamu daun ashitaba (*Angelica keiskei*) dalam berbagai dosis tidak mempengaruhi perubahan histopatologi hati ayam kampung (*Gallus domesticus*) yang telah diinduksi vaksin *avian influenza* secara signifikan jika dilihat dari adanya proliferasi sel Kupffer pada sinusoid. Hasil pemeriksaan histopatologi hati ayam kampung dapat dilihat pada Gambar 1.

Pembahasan

Secara umum berdasarkan hasil penelitian dan pengamatan histopatologi hati ayam kampung, diperoleh hasil pemberian jamu daun ashitaba sampai dosis pemberian tertinggi 400mg/ekor/hari masih aman jika diberikan melalui air minum. Beberapa hasil penelitian melaporkan bahwa zat-zat beracun, baik yang berasal dari luar tubuh seperti dari obat maupun dari sisa metabolisme yang dihasilkan sendiri oleh tubuh akan didetoksifikasi oleh enzim-enzim hati sehingga menjadi zat tidak aktif (Swarayana, 2012) Paparan jamu daun ashitaba terhadap hati ayam kampung dengan pemberian selama 14 hari dengan dosis bervariasi dari 50-400mg/ekor/hari tidak menyebabkan perubahan yang merusak struktur histopatologi hati. Hal tersebut sejalan dengan penelitian (Swarayana, 2012)

yang melaporkan bahwa pemberian ekstrak etanol daun ashitaba diperoleh hasil tidak ada perbedaan antara kelompok control dengan kelompok perlakuan.

Sel *Kupffer* merupakan makrofag jaringan yang dijumpai dalam jaringan hati, tepatnya terdapat pada dinding sinusoid hati. Makrofag memiliki peran secara fungsional sebagai fagositosis dan sebagai *Antigen Presenting Cells* (APC) yang dapat memberikan antigen kepada sel limfoid dan dalam menunjang fungsinya diperlukan mediator endogen seperti sitokin (Andersen *et al.*, 2006). Sel *Kupffer* mampu memfagositosis bakteri dan benda asing lain dalam darah sinus hepatikus. Aktivasi sel *Kupffer* dapat disebabkan sebagai respons tubuh dalam menghadapi benda asing yang masuk ke dalam tubuh. Proliferasi sel *Kupffer* pada organ hati ayam kampung bertujuan untuk mengetahui efek atau pengaruh pemberian jamu daun ashitaba dalam meningkatkan respon imun tubuh.

Pada pengamatan mikroskopik pemberian jamu daun ashitaba menunjukkan proliferasi sel *Kupffer* pada perlakuan kelompok P1 dan P3 bersifat multifokal, pada kelompok perlakuan P0, P2 dan P4 bersifat fokal. Hasil uji statistika diperoleh *P-value* sebesar 0,281 dimana nilai ini lebih dari taraf signifikansi ($P < 0,05$) yang berarti tidak ada efek atau pengaruh yang signifikan terhadap pemberian jamu daun ashitaba pada proliferasi sel *Kupffer*. Hal ini kemungkinan disebabkan oleh dosis pemberian jamu daun ashitaba yang tinggi dapat menurunkan aktivitas flavonoid dengan menekan fungsi sel *Kupffer* pada hati. Pada konsentrasi jamu daun ashitaba yang tinggi menyebabkan aktivitas antioksidan pada kandungan ashitaba berupa flavonoid berubah menjadi prooksidan yang dapat merusak sel (Suryani *et al.*, 2013). Ketidakseimbangan antara antioksidan dan prooksidan dalam tubuh, akan menyebabkan stres oksidatif. Hal ini sesuai dengan yang dikemukakan Gordon (1990), bahwa besar konsentrasi antioksidan yang ditambahkan dapat berpengaruh pada laju oksidasi. Pada konsentrasi tinggi,

aktivitas antioksidan grup fenolik sering lenyap bahkan antioksidan tersebut menjadi prooksidan.

Proliferasi sel *Kupffer* tersebut dapat disebabkan adanya pengaruh kandungan senyawa flavonoid berupa *chalcone* pada ashitaba. Kandungan senyawa ashitaba tersebut bermanfaat dalam sistem imun spesifik yaitu proliferasi limfosit B dan limfosit T, yang akan memengaruhi sel CD4+ dan menyebabkan sel *T-helper* teraktivasi. Flavonoid berpotensi bekerja terhadap limfokin yang dihasilkan oleh sel T sehingga akan merangsang sel-sel fagosit untuk melakukan respons fagositosis (Kusmardi *et al.*, 2006). Selain itu kandungan senyawa saponin dan flavonoid pada ashitaba juga menginduksi peningkatan pengeluaran sitokin pada sel *Kupffer*, salah satunya yaitu IL-2 yang memicu perbanyakan sel T (Fathir *et al.*, 2014). Flavonoid juga memiliki mekanisme kerja dengan cara mengaktivasi sel *Natural Killer* (NK) untuk merangsang produksi IFN- γ , yang merupakan sitokin utama *Macrophage Activating Cytokine* (MAC). Senyawa IFN- γ mampu mengaktifkan makrofag dengan cepat dan efisien sehingga memacu peningkatan aktivitas fagositosis (Samuel, 2001). Hal tersebut juga sejalan dengan penelitian yang membuktikan bahwa secara laboratoris senyawa flavonoid dapat meningkatkan produksi IL-2 dan meningkatkan proliferasi dan diferensiasi limfosit sel T, sel B dan sel *Natural Killer* (Saifulhaq, 2009). Hasil dari penelitian Shimizu *et al.* (1999) juga menunjukkan bahwa pemberian ekstrak ashitaba mempunyai efek meningkatkan proliferasi sel limfosit T, meningkatkan sekresi TNF- α , IFN- γ , IL-10 terhadap respons imun spesifik.

SIMPULAN DAN SARAN

Simpulan

Dari hasil penelitian ini, dapat disimpulkan bahwa pemberian jamu daun ashitaba (*Angelica keiskei*) dengan rentang dosis 50mg/ekor/hari sampai 400mg/ekor/hari selama 14 hari, tidak

menyebabkan perubahan yang signifikan terhadap histopatologi ayam kampung (*Gallus domesticus*) jika dilihat dari adanya proliferasi sel Kupffer pada sinusoid yang telah diinduksi vaksin *avian influenza*.

Saran

Perlu dilakukan penelitian lebih lanjut seperti efek pemberian ekstrak ashitaba terhadap aktivitas sel *Kupffer* dengan dosis bervariasi dan cara pemberian yang berbeda, serta lama waktu pemberian ashitaba dalam meningkatkan system imunitas.

UCAPAN TERIMA KASIH

Penulis mengucapkan terima kasih kepada semua pihak yang telah membantu dalam penelitian ini.

DAFTAR PUSTAKA

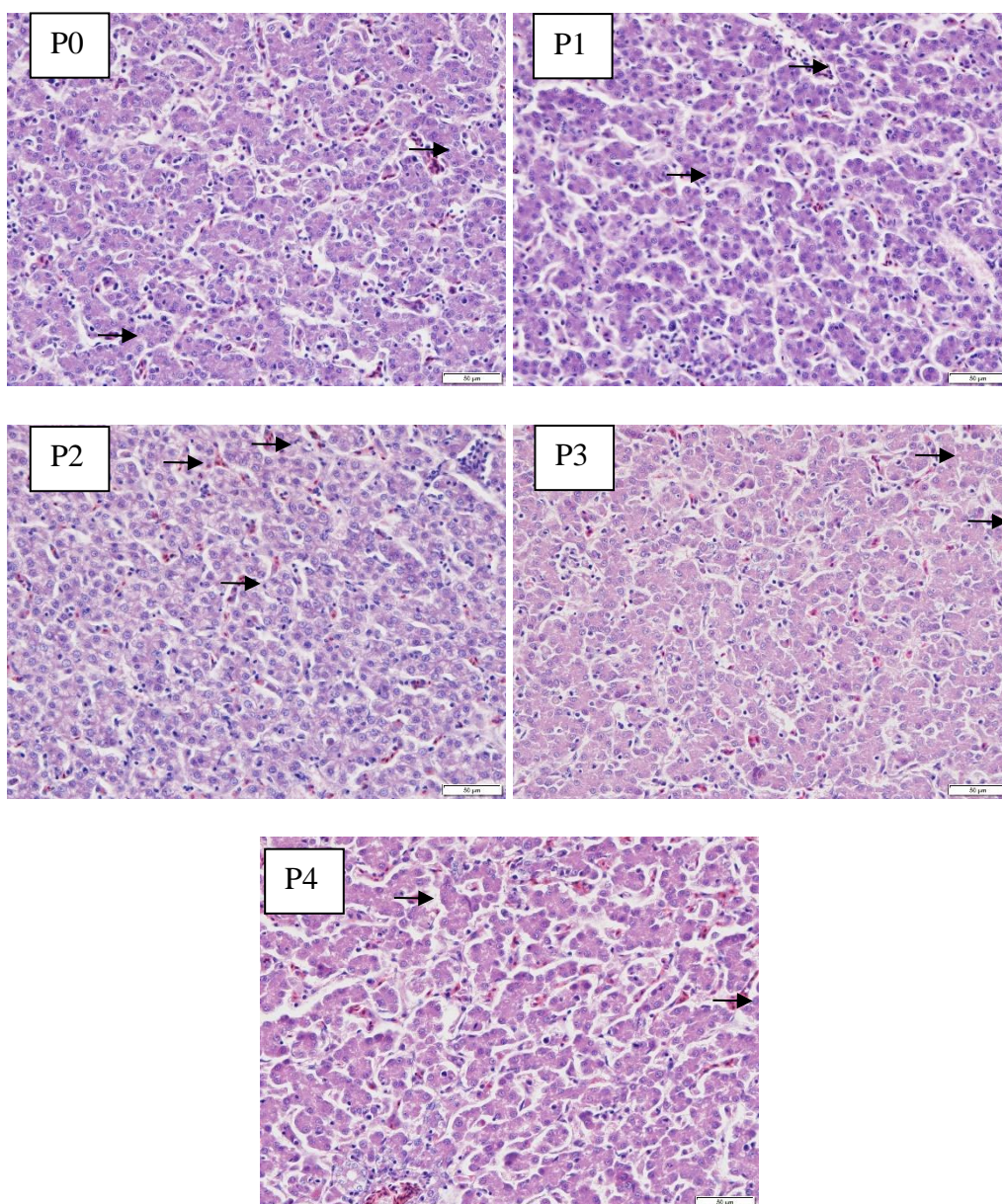
- Andersen MH, Schrama D, Straten P, Becker JC. 2006. Cytotoxic T cells. *J. Inves. Dermatol.* 126(1): 32-41.
- Baba K, Taniguchi M, Shibano M, Minami H. 2009. The components and line breeding of *angelica keiskei koidzumi*. *J. Bunseki. Kagaku.* 58(12).
- Bakrie B, Andayani D, Yanis M, Zainuddin D. 2003. Pengaruh penambahan jamu kedalam air minum terhadap preferensi konsumen dan mutu karkas ayam buras. Seminar Nasional Teknologi Peternakan dan Veteriner. Puslitbang Peternakan.
- Fathir A, Muhaimin R, Widodo. 2014. Aktivitas ekstrak daun kelor terhadap sel-T helper dan sel-T sitotoksik pada mencit yang diinfeksi *Salmonella thypii*. *J. Vet.* 15(1): 114-122.
- Gunawan, Sundari MMS. 2003. Pengaruh penggunaan probiotik dalam ransum terhadap produktivitas ayam. Fakultas Peternakan Institut Pertanian Bogor.
- Gordon MH. 1990. *The Mechanism of Antioxidant Action In Vitro. Food Antioxidants.* Dordrecht. Springer. Pp. 1-18
- Kumar S, Pandey A. 2013. Chemistry and biological activities of flavonoids: an overview. *Sci. World J.* 2013: 1-16.
- Kusmardi, Kumala S, Dwitia W. 2006. Pengaruh pemberian ekstrak etanol daun johar (*cassia siamea lamk.*) terhadap peningkatan aktifitas dan kapasitas fagositosis sel makrofag. *Makara Kes.* 10(2): 89-93.
- Misih A, Sherif RZ, Bloomston M. 2010. Liver anatomy. *Surg. Clin. North Am.* 90(4): 53-643.
- Nataamijaya AG. 2000. The Native of Chicken of Indonesia. *Bul. Plasma Nutrafah.* 6(1).
- Okuyama T, Takata M, Takayasu J, Hasegawa T, Tokuda H, Nishino A. 2007. Antitumor promotion by principles obtained from *angelica keiskei*. *Plan. Med.* 57(3): 242-246.
- Saifulhaq M. 2009. Pengaruh pemberian ekstrak buah mahkota dewa dosis bertingkat terhadap proliferasi limfosit lien pada mencit BALB/C. *Biomedika.* 1(2): 33-36.
- Samuel CE. 2001. Antiviral actions of interferons. *Clinical Microbiol. Rev.* 14(4): 778-809.
- Sembiring BB, Manoi F. 2011. Identifikasi mutu tanaman ashitaba. *Bul. Littro.* 22(2): 177-185.
- Shimizu E, Hayashi A, Takahashi R, Aoyagi Y, Murakami T, Kimoto K. 1999. Effects of angiotensin I-converting enzyme inhibitor from *Ashitaba (Angelica keiskei)* on blood pressure of spontaneously hypertensive rats. *J. Nut. Sci. Vitaminol.* 45(3): 375-385.
- Suryani N, Endang T, Aulanni'am A. 2013. Pengaruh ekstrak metanol biji mahoni terhadap peningkatan kadar insulin, penurunan ekspresi TNF- α dan perbaikan jaringan pankreas tikus diabetes. *J. Ked. Brawijaya.* 27(3): 137-145.
- Swarayana IMI. 2012. Pengaruh pemberian ekstrak etanol daun ashitaba (*Angelica keiskei*) terhadap gambaran histopatologi hati mencit (*Mus musculus*) jantan. Skripsi. Denpasar: Fakultas Kedokteran Hewan Universitas Udayana.
- Thaha AH, Rauf J, Bagenda I. 2018. Peta Penyebaran virus *avian influenza* pada unggas di kabupaten polewali mandar

tahun 2008-2013. *J. Riset Vet. Indon.*
2(1): 19-26.

Tabel 1. Rerata pemeriksaan mikroskopik organ hati yang diberikan jamu daun ashitaba

Perlakuan	Proliferasi sel <i>Kupffer</i>
P0	1
P1	2
P2	1
P3	2
P4	1

Keterangan: Skor 1 = proliferasi sel Kupffer fokal (ringan); Skor 2 = proliferasi sel Kupffer multifokal (sedang).



Gambar 1. Gambaran histopatologi hati ayam kampung (HE, 400x). Tanda panah berwarna hitam menunjukkan adanya proliferasi sel *Kupffer*

Tabel 2. Hasil uji *Kruskal-Wallis* proliferasi sel *Kupffer*

Kruskal-Wallis	5,064
H	
Df	4
Asymp. Sig.	0,281