

Laporan Kasus: Konjungtivitis Unilateral dan Melebarnya Membran Niktitan pada Kucing Lokal

(CASE REPORT: UNILATERAL CONJUNCTIVITIS AND WIDENING OF NIKTITAN MEMBRANE IN LOCAL CAT)

Kadek Dyah Utami Dewi^{1*}, I Nyoman Suartha², I Gede Soma³

¹Mahasiswa Pendidikan Profesi Dokter Hewan, Fakultas Kedokteran Hewan, Universitas Udayana, Jl. PB Sudirman, Denpasar, Bali, Indonesia 80234;

²Laboratorium Ilmu Penyakit Dalam Veteriner, Fakultas Kedokteran Hewan, Universitas Udayana, Jl. PB Sudirman, Denpasar, Bali, Indonesia 80234;

³Laboratorium Fisiologi dan Farmasi Veteriner, Fakultas Kedokteran Hewan, Universitas Udayana, Jl. PB Sudirman, Denpasar, Bali, Indonesia 80234

*Email: dyahutami50@gmail.com

Abstrak

Seekor kucing Lokal berjenis kelamin jantan yang berumur \pm 1,5 tahun dengan berat badan 2,9 kg, mengalami gangguan pada mata kanan sejak bulan September 2019 dan sudah pernah diobati. Pemeriksaan klinis menunjukkan tidak terlihatnya pupil pada mata disebelah kanan. Pemeriksaan dilanjutkan dengan menggunakan *ophthalmoskop* dimana pupil pada mata sebelah kanan tidak terlihat, dan dilakukan pula pemeriksaan *fluorescen test* dengan hasil tidak ditemukannya *ulcer* pada kornea mata. Terjadinya pelebaran membrana niktitan pada mata sebelah kanan yang menyebabkan pupil mata tidak terlihat dan hampir menutupi keseluruhan bagian mata sehingga pemeriksaan tidak maksimal. Membrana niktitan mengalami pelebaran diduga akibat adanya gesekan ketika kucing menggaruk mata. Hasil pemeriksaan hematologi rutin menunjukkan kucing kasus mengalami leukositosis dan limfositosis. Kucing kasus didiagnosa mengalami konjungtivitis akibat infeksi bakteri. Pengobatan yang diberikan pada kucing kasus yang didiagnosis mengalami konjungtivitis adalah diberikan terapi dengan *Doxycycline* (PO: 14,5 mg/kg BB), *Dexamethasone* (PO: 0,5 mg/kg BB), *Oxytetracycline HCl* 1% (R/ Oxytetra 1% oph ointment tube) dan *Chloramphenicol* (R/ *Erlamycetin* eye drops). Setelah 7 (tujuh) hari pengobatan tanda klinis mata menunjukkan perbaikan yang tidak signifikan pada membrana niktitan yang mengalami pelebaran, namun pada peradangan konjungtiva sudah mulai membaik.

Kata kunci: *Flourescen test*; konjungtivitis; kucing lokal

Abstract

A local male cat has \pm 1.5 years old with a body weight of 2.9 kg, experiencing interference with the right eye since September 2019 and has been treated. Clinical examination shows the absence of pupillary reflexes on the right eye. The examination was continued using an ophthalmoscope in which the pupil of the right eye was not visible, and a fluorescent test was also performed with the result that no ulcer was found in the cornea of the eye. There is a widening of the niktitan membrane in the right eye which causes the pupil to be invisible and almost covers the entire eye so that the examination is not optimal. The niktitan membrane was dilated, thought to be due to friction when the cat scratched its eye. The results of routine hematological examination showed that cats had leukocytosis and lymphocytosis. Case cats are diagnosed with conjunctivitis due to bacterial infection. Treatment given to cats diagnosed as having conjunctivitis is given therapy with *Doxycycline* (PO: 14.5 mg / kg BW), *Dexamethasone* (PO: 0.5 mg / kg BW), *Oxytetracycline HCl* 1% (R/ Oxytetra 1% oph ointment tube) dan *Chloramphenicol* (R/ *Erlamycetin* eye drops). After 7 (seven) days of treatment the clinical signs of the eye showed insignificant improvement in the widening of the membrane, but the inflammation of the conjunctiva had begun to improve.

Keywords: Flourescen test; konjungtivitis; local cat

PENDAHULUAN

Konjungtivitis merupakan radang pada konjungtiva yang dapat berhubungan dengan adanya radang akibat infeksi pada saluran nafas atas yang mengakibatkan terjadinya radang pada konjungtiva (Williams, 2017). Konjungtivitis akut ditandai dengan kongesti pada pembuluh darah, edema, gatal serta dapat memicu terjadinya penumpukan penumbuhan bakteri sehingga munculnya *discharge serous, mucoid*, atau *mucopurulent*. Konjungtivitis adalah kondisi umum pada kucing dan mungkin unilateral atau bilateral. Etiologi konjungtivitis pada kucing umumnya akibat infeksi *herpesvirus* dan *calicivirus*, serta infeksi bakteri seperti *Chlamydia* dan *Mycoplasma* (Trbolová, 2011). Namun, pemeriksaan klinis dan patologis yang relatif ambigu terkait dengan kedua agen sering mengacaukan penentuan pendekatan terapi dan tindak lanjut, serta kucing tanpa gejala klinis sering mempersulit interpretasi.

Pada kejadian konjungtivitis berkurangnya produksi air mata dapat menyebabkan penurunan kelembaban dari kornea dan konjungtiva. Hal ini dapat mengakibatkan rasa sakit sehingga akan timbul gejala *blepharospasm* dan *endophthalmos* (Eaton, 2000). Menurut Widodo (2011), akibat kekeringan yang terjadi pada kornea mata dapat menyebabkan keratinisasi, dan membentuk jaringan yang menyerupai kulit (*epidermalization*) apabila terjadi perkembangan maka kornea akan mengalami ulcer. Kasus dengan gejala klinis seperti ini dapat terjadi bila bola mata mengalami disposisi anterior (*exophthalmos*) atau kelopak mata tidak mampu menutupi kornea secara sempurna (*lagophthalmos*).

Membran niktitan (*third eyelid*) pada kucing dan hewan karnivora liar secara normal tidak terlihat karena membran niktitan tersembunyi pada bagian sudut mata. Struktur ini berfungsi untuk membersihkan dan lubrikasi permukaan

mata sehingga kucing jarang sekali untuk berkedip (Slatter, 2011).

Pemeriksaan hematologi dan kimia darah memiliki peran penting dalam menentukan kesehatan fisik, diagnosis dan prognosis dari suatu penyakit (Jangsangthong *et al.*, 2012). Leukosit merupakan unit yang aktif dari sistem pertahanan tubuh dan lebih banyak berperan pada saat kondisi sakit. Leukosit dalam darah terbagi menjadi 2 bagian agranulosit dan granulosit. Menurut Guyton dan Hall (1997), perubahan pada gambaran darah hewan dapat terjadi apabila hewan mengalami gangguan secara fisiologis yang disebabkan oleh faktor internal (pertambahan umur, status gizi, kesehatan, stres, siklus estrus dan suhu tubuh) maupun faktor eksternal (infeksi kuman, perubahan suhu lingkungan, dan fraktur terbuka).

METODE PENELITIAN

Rekam Medis

Kucing kasus bernama Chuly berjenis kelamin jantan dengan umur $\pm 1,5$ tahun dan berat badan 2,9 kg, kucing kasus ini merupakan ras lokal dimana memiliki rambut berwarna orange. Pada bagian telinga kanan kucing terdapat tato yang menandakan bahwa kucing tersebut memiliki sertifikat (stambum). Ibu Kurnia Mulandari merupakan pemilik dari kucing kasus, yang beralamat di Jalan Pantai Batu Bolong No. 10X, Canggu, Kec. Kuta Utara, Kab. Badung, Bali.

Anamnesa

Pemilik kucing memiliki keluhan bahwa kucing mengalami gangguan pada mata kanan dan mengeluhkan terdapat leleran mata hanya pada mata kanan saja sejak bulan September 2019. Pemilik memiliki banyak kucing dan kucing lainnya diletakkan pada kandang yang sama, namun kucing lain tidak ada yang mengalami gangguan mata seperti kucing kasus. Riwayat vaksinasi kucing kasus sudah di vaksin lengkap dan sudah *dibooster* setiap tahunnya. Namun, ketika

diminta untuk menunjukkan buku vaksin pemilik mengatakan bahwa buku vaksin kucing hilang. Kucing kasus memiliki nafsu makan dan minum yang baik dimana diberikan makan berupa dry food dan minum yang berasal dari air kran. Urinasi dan defekasi kucing kasus baik dan tidak ada keluhan dari pemilik. Kucing kasus sudah pernah diobatin oleh pemilik dengan pemberian obat *Methylprednisolone* (PO: 2mg/kg BB) dan *Cefotaxim* (PO: 50mg/kg BB) yang diberikan dua kali sehari, salep mata *Gentamycin*, dan obat tetes mata yaitu *Cendo xitrol* dua tetes pada setiap mata. Pengobatan diberikan selama dua minggu.

Pemeriksaan Fisik dan Laboratorium

Pemeriksaan fisik dilakukan secara menyeluruh pada tubuh kucing, status praesens dan klinis serta pemeriksaan difokus pada organ mata menggunakan metode *ophthalmoscope* dan *flourescen test*. Sementara uji laboratorium yang dilakukan adalah hematologi rutin yang dilakukan menggunakan alat *Hematology Analyzer*.

Diagnosis

Berdasarkan hasil anamnesis, pemeriksaan klinis adanya radang pada konjungtiva dan melebarnya membrana niktitan pada mata kanan dan pemeriksaan laboratorium hematologi yaitu anjing mengalami leukositosis dan limfositosis. Pemeriksaan penunjang menggunakan *ophthalmoskop* menunjukkan pupil kucing kasus tidak terdeteksi, dan hasil dari *flourescen test* menunjukkan tidak adanya ulcer pada kornea. Maka kucing kasus didiagnosis mengalami konjungtivitis dan melebarnya membrana niktitan akibat trauma.

Prognosis

Prognosis yang dapat ditarik dari hasil pemeriksaan kasus ini yaitu fausta pada kasus konjungtivitis dan infausta pada kasus melebarnya membrana niktitan. Pada kasus konjungtivitis umumnya kesembuhan akan terjadi dengan pengobatan dan perawatan yang baik dan benar. Namun pada kasus membrana niktitan yang mengalami pelebaran akan sulit diobati karena

pengobatan tidak akan mengenai seluruh bagian mata kucing kasus, serta kucing juga diduga mengalami *endophthalmos*.

Terapi

Terapi yang diberikan adalah *Doxycycline* (PO: 14,5 mg/kg BB) dan *Dexamethasone* (PO: 0,5 mg/kg BB) dengan pemberian satu kali sehari selama lima hari, *Oxytetracycline HCl* 1% (R/ Oxytetra 1% oph ointment tube) dan *Chloramphenicol* (R/ *Erlamycetin* eye drops) satu tetes dua kali sehari selama 7 (tujuh) hari (McLaurin *et al.*, 2018).

HASIL DAN PEMBAHASAN

Hasil

Pemeriksaan fisik dilakukan pada 15 November 2019. Hasil pemeriksaan klinis pada mata kanan kucing kasus ditemukan ada kelainan yaitu pada pemeriksaan reflek pupil mata kanan kucing kasus tidak ditemukan reflek pada pupil dikarenakan membrana niktitan yang menutupi hamper keseluran mata kanan kucing kasus. Namun, pada pemeriksaan reflek *palpebrae* menunjukkan hasil yang positif dengan adanya reflek berkedip. Pemeriksaan dilanjutkan untuk fungsi mata yaitu dengan cara menutup mata secara bergantian dan dipancing dengan menggunakan makanan agar kucing mau bergerak kearah yang ditentukan. Ketika mata kanan ditutup kucing masih dapat mencapai makanan yang diberikan, namun ketika mata kiri ditutup kucing tidak dapat mencapai makanan yang diberikan tetapi kucing berjalan kearah yang berlawanan dan sembari menabrak barang-barang yang berada didekatnya. Pada membrana niktitan pada mata kiri kasus terlihat mengalami pelebaran, dan terdapat leleran disekitar mata kucing kasus.

Pemeriksaan *Ophthalmoscope*

Ketika dilakukan pemeriksaan menggunakan *ophthalmoscope* pupil mata kucing kasus sebelah kanan tidak terdeteksi akibat ditutupi oleh membrana niktitan yang mengalami pergeseran. Namun, pada mata kiri kucing kasus ketika diperiksa

menggunakan *ophthalmoscope* terlihat adanya warna hijau terang yang menandakan bahwa fungsi mata kiri hewan kasus masih dapat menerima cahaya.

Pemeriksaan *Flourescen test*

Pemeriksaan *flourescen test* penting dilakukan untuk mengetahui apakah terdapat ulcer pada cornea mata kucing, apabila terdapat ulcer maka saat dilakukan pemeriksaan akan terdapat bayang-bayang berwarna kehijauan. Pada kucing kasus ketika dilakukan pemeriksaan *flourescen test* menunjukkan hasil negatif yang artinya tidak terdapat ulcer pada bagian kornea. Pada kasus ini pemeriksaan menggunakan *flourescen test* kurang efektif, hal ini dikarenakan membrana niktitan yang bergeser sehingga pemeriksaan tidak dapat mengenai seluruh mata.

Pembahasan

Konjungtivitis adalah masalah klinis umum pada kucing. Konjungtivitis kucing dapat diakibatkan oleh mikroba yang beragam yang terdiri dari ratusan atau ribuan spesies, dengan genus yang relatif sedikit mendominasi (Paul, 2008). Peradangan konjungtiva juga dapat terjadi akibat selaput konjungtiva menempel, contohnya kasus neonatal konjungtivitis yang dapat mengakibatkan kelopak mata bagian atas dan bawah mengalami adhesi (*ankyloblepharon*) atau melekat, atau konjungtiva palpebrae (konjungtiva yang letaknya dikelopak mata) menempel dengan kornea atau menempel dengan konjungtiva bulbaris (konjungtiva yang letaknya dibagian depan bola mata) (*symblepharon*) (Trbolová, 2011).

Kantung konjungtiva kucing dan permukaan kornea umumnya dihuni oleh mikroba sehingga lebih sering mengalami infeksi (Gelatt *et al.*, 2014). Leleran mata muncul akibat infeksi bakteri, dikarenakan produksi air mata yang sedikit sehingga mempermudah terjadinya penumpukan bakteri pada daerah mata (Salisbury *et al.*, 1995). Maggio dan Pizzirani (2007) menyatakan bahwa pada daerah mata terdapat bakteri flora normal, seperti

Streptococcus sp., *Stapylococcus sp.*, *Bacillus sp.*, *Moraxella*, dan *Pseudomonas sp.* Infeksi bakteri biasanya terjadi karena infeksi ikutan atau sekunder ditandai dengan keluarnya cairan. Infeksi awal biasanya dikarenakan benda asing atau mata kering. Pengeluaran tersebut merupakan hasil dari peningkatan produksi musin oleh sel goblet konjungtiva dan / atau penurunan fungsi pembilas film air mata. Konjungtiva biasanya hiperemis, menebal, dan kemoitik (Paul, 2008).

Pemeriksaan reflek *menace*, dan *palpebrae* pada kedua mata kucing masih menunjukkan hasil yang positif. Pemeriksaan reflek ancaman untuk mengevaluasi sistem syaraf yang menginervasi mata, apabila hasil pemeriksaan terhadap reflek ancaman berkurang hal tersebut menunjukkan bahwa adanya gangguan pada syaraf-syaraf yang menginervasi mata (Cullen *et al.*, 2009). Pemeriksaan reflek cahaya pupil normal akan menunjukkan konstiksi pupil dimana saat melihat cahaya maka pupil akan mengecil dan saat tidak terdapat cahaya pupil akan membesar (Maggio dan Pizzirani, 2007), sedangkan pada hasil pemeriksaan reflek cahaya pupil pada kucing menunjukkan hasil yang negatif pada mata kanan. Hal tersebut kemungkinan akibat dari membrana niktitan yang cukup melebar hingga menutupi bagian pupil sehingga cahaya tidak langsung mengarah ke pupil tetapi dihalangi oleh membrana niktitan. Menurut Slatter, (2011) membran niktitan (*third eyelid*) secara normal tidak terlihat karena membran niktitan tersembunyi pada bagian sudut mata, namun pada kucing kasus membrana niktitan mengalami pelebaran sehingga hampir menutupi keseluruhan mata yang menyebabkan pemeriksaan dan pengobatan tidak maksimal.

Pemeriksaan hematologi pada kucing kasus menunjukkan leukositosis. Menurut Dharmawan (2002) leukositosis merupakan gambaran hasil pemeriksaan darah mengalami peningkatan jumlah sel-sel

leukosit (neutrofil, eosinofil, basofil, monosit, dan limfosit) yang dapat disebabkan oleh infeksi umum, infeksi lokal, keracunan, tumor, pendarahan pada rongga badan, leukemia dan trauma. Peningkatan jumlah limfosit dapat terjadi pada kondisi fisiologis maupun patologis (Jain dan Musc, 1993). Limfositosis fisiologis sering terjadi terutama pada hewan dan bersifat sementara. Limfositosis patologis terjadi akibat adanya stimulasi antigenik (misalnya peradangan kronis, vaksinasi dan merupakan gambaran umum penyakit inflamasi yang bersifat kronis (Stockham and Scott, 2008).

Terapi yang digunakan pada kasus ini yaitu *Oxytetracycline HCl* 1% (R/ *Oxytetra* 1% oph ointment tube), dan *Doxycycline* yang bertujuan untuk mengendalikan dan mencegah pertumbuhan bakteri, serta pemberian *dexamethasone* dan obat tetes *chloramphenicol* (R/ *Erlamycetin* eye drops) untuk mengurangi iritasi dan peradangan. Konjungtivitis umumnya ditandai dengan adanya leleran mukopurulen adalah alasan mengapa pada kasus ini diagnosis sebagai infeksi bakteri dan diobati dengan antibiotik.

Chlamydomphila resisten terhadap banyak antibiotik topikal umum termasuk bacitracin, *neomycin* dan *gentamicin*. Pengobatan pilihan adalah *tetrasiklin* topikal yang dioleskan yaitu berupa salep sering kali cukup mengiritasi, alternatifnya di ikuti dengan pemberian *chloramphenicol*. Infeksi primer pada mata umumnya dapat mengalami kesembuhan dengan sendirinya, kecuali diikuti dengan ulserasi kornea. Jelas bahwa kesembuhan akan bersifat sementara karena penggunaan antibiotik atau kortikosteroid. Namun setelah terapi dihentikan, kesembuhan akan kembali menurun (Glaze, 2008).

Doxycycline merupakan bentuk turunan dari oksitetrasiklin dan memiliki waktuparuh lebih panjang dan ekskresi lebih lama. *Doxycycline* baik digunakan untuk pengobatan penyakit karena riketsia, klamidia, mikoplasma dan spirocheta (Plumb, 2008).

Pemberian antiradang kortikosteroid yang berkepanjangan pada kasus dengan keluhan pada mata (baik sistemik atau topikal pada mata) dapat menyebabkan glaukoma, katarak, dan *exophthalmos* (Plumb, 2008). Terapi yang dapat diberikan dengan obat tetes mata yang mengandung Tetrahidrozoline HCl yaitu senyawa aktif yang memberikan efek lokal (bukan sistemik) sebagai antialergi dan anti iritasi sehingga reaksi penyembuhan bisa terjadi secara cepat. Pada saat iritasi, pembuluh darah dalam keadaan vasodilatasi sehingga mata memerah. Apabila digunakan tetes mata yang mengandung senyawa aktif ini, pembuluh darah akan mengalami vasokonstriksi sehingga mata tidak memerah lagi (Johnson dan Hricik, 1993).

Penggunaan terapi jangka panjang yang disarankan untuk pemberian antiradang kortikosteroid pada kasus penyakit mata adalah menggunakan tetes mata yang mengandung *artificial tears* yang mengandung larutan garam isotonik yang tidak memberikan efek bahaya bagi tubuh. Penggunaan kortikosteroid dapat mengurangi sedikit gejala tetapi penggunaan sangatlah hati-hati karena seringnya menyebabkan terjadi ulserasi kornea.

Hasil pengobatan dan observasi dari pemberian terapi pada kasus ini selama 7 (tujuh) hari dapat dilihat pada gambar di bawah. Mata kucing kasus menunjukkan hasil yang sedikit membaik. Pada mata kanan peradangan sudah mulai membaik. Selain itu, mukus pada mata kanan juga berkurang. Namun menurut William (2017) kesembuhan hanya bersifat sementara, dan kondisi mata yang kering menunjukkan kondisi yang lebih baik karena penggunaan antibiotik. Setelah terapi dihentikan, kesembuhan akan kembali menurun.

SIMPULAN DAN SARAN

Simpulan

Kucing kasus didiagnosis mengalami konjungtivitis. Hal ini didukung oleh anamnesis, pemeriksaan klinis, pemeriksaan hematologi sebagai

penunjang, dan pemeriksaan fluorescent test yang hasilnya negatif. Kasus ini diterapi dengan *Doxycycline* (PO) yang bertujuan untuk mengendalikan dan mencegah pertumbuhan bakteri dan *Dexamethasone* (PO), serta pemberian salep *Oxytetracycline HCl* 1% (R/ Oxytetra 1% oph ointment tube) dan *Chloramphenicol* (R/ *Erlamycetin* eye drops) selama 7 (tujuh) hari dan menunjukkan hasil pada peradangan konjungtiva sudah mulai membaik, namun pada membrana niktitan yang melebar tidak terlalu signifikan.

Saran

Sebaiknya pengobatan terhadap kucing kasus dilanjutkan sampai 3 minggu dengan pemberian salep mata serta tetes mata agar menghindari terjadinya infeksi konjungtivitis yang berulang. Pada pelebaran membrana niktitan harus ditinjau kembali untuk pemeriksaan dan tindakan selanjutnya dengan alat-alat yang lebih memadai agar mendapatkan penanganan yang terbaik.

UCAPAN TERIMAKASIH

Pada kesempatan kali ini penulis ingin mengucapkan terima kasih kepada seluruh dosen pengajar di Laboratorium Ilmu Penyakit Dalam Veteriner FKH Unud dan rekan-rekan koasistensi dalam membantu dan memfasilitasi studi ini.

DAFTAR PUSTAKA

- Candyce MJ, Patricia MW. 2008. *Veterinary Technician's Daily Reference Guide*. Blackwell. ISBN-13: 978-0813812045
- Cullen CL, McMillan C, Webb AA. 2009. Neurology: Impaired vision in a dog. *Can. Vet. J.* 50(5): 539–542.
- Dharmawan NS. 2002. *Pengantar Patologi Klinik Veteriner Hematologi Klinik*. Universitas Udayana Kampus Bukit Jimbaran.
- Eaton JS. 2000. Focus on the feline: the idiosyncratic cat eye and how to deal with it. veterinary ophthalmologist, ocular services on demand (OSOD) adjunct. Assistant Clinical Professor, School of Veterinary Medicine, UC Davis.
- Gelatt KN, Peiffer RL, Erickson JL, Gum GG. 2014. *Essentials of Veterinary Ophthalmology*. Willey Publisher.
- Glaze MB. 2008. Feline Conjunctivitis: Workup and Treatment Options. British Small Animal Veterinary Congress 2008, Gulf Coast Animal Eye Clinic, Houston, USA.
- Guyton AC, Hall JE. 1997. *Buku Ajar Fisiologi Kedokteran*. Edisi 9. Jakarta : EGC.
- Jain LC, Musc AH. 1993. *Schalm's Veterinary Hematology*. Lea & Fibiger. Philadelphia. Pp: 450-500.
- Jangsangthong A, Suwanachat P, Jaykum P, S Buamas S, Kaewkongjan W, Buranasinsup S. 2012. Effect of sex, age and strain on hematological and blood clinical chemistry in healthy canin. *J. Appl. Anim. Sci.* 5(3): 25-38.
- Johnson DA, Hricik JG. 1993. The pharmacology of alpha adrenergic-decongestants. *Pharmacotherapy*. 13: 110S-105S.
- Maggio F, Pizzirani S. 2007. Tear film and ocular surface diseases in cats and dogs: Part 1. Notes on Pathophysiology. *Vet.* 23: 35-51.
- McLaurin E, Cavet ME, Gomes PJ, Ciolino JB. 2018. Brimonidine ophthalmic solution 0.025% for reduction of ocular redness: a randomized clinical trial. *Optometry Vision Sci.* 95(3): 264–271.
- Paul EM. 2008. *Slatter's Fundamentals of Veterinary Ophthalmology*. 4th Ed. 11830 Westline Industrial Drive, St. Louis, Missouri 63146
- Plumb DC. 2008. *Plumb's Veterinary Drug Handbook: Sixth Edition*. Iowa: Blackwell. Hal: 266.
- Salisbury MA, Kaswan RL, Brown J. 1995. Microorganisms isolated from the corneal surface before and during topical cyclosporine treatment in dogs

- with keratoconjunctivitis sicca. *Am. J. Vet. Res.* 56(7): 880-884.
- Slatter D. 2011. Orbit. In Slatter D (Eds). *Fundamentals of Veterinary Ophthalmology*. 3rd Ed. Elsevier Saunders Publishing, Philadelphia.
- Stockham SL, Scott MA. 2008. *Fundamentals of Veterinary Clinical Pathology*. Ed ke-2. State Avenue (USA): Blackwell Publishing.
- Trbolová A. 2011. The most common eye diseases in cat. *e-Polish J. Vet. Ophthalmol.* 2:1-8.
- Widodo S. 2011. *Diagnosa Klinik Hewan Kecil*. Edisi 1. Intitut Pertanian Bogor Press. Bogor Jawa Barat.
- Williams DL. 2017. Canine keratoconjunctivitis sicca: current concepts in diagnosis and treatment. *J. Clin. Ophthalmol.* 2(1): 101.

Tabel 1. Hasil Pemeriksaan Status Praesens

No	Jenis Pemeriksaan	Hasil	Nilai Normal *)	Keterangan
1	Frekuensi Degup Jantung (x/menit)	152	110 – 220	Normal
2	Pulsus (x/menit)	140	110 – 220	Normal
3	CRT (detik)	< 2 detik	< 2 detik	Normal
4	Frekuensi Respirasi (x/menit)	36	25-40	Normal
5	Suhu (°C)	38,9	38,0 – 39,2	Normal

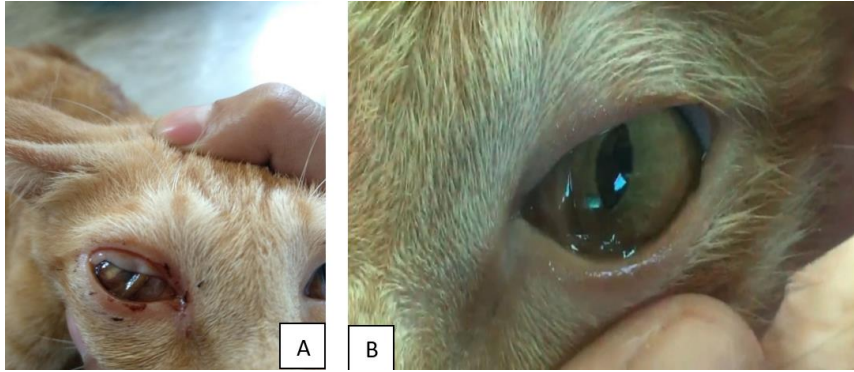
*) Sumber : Candyce *et al.* (2008)

Tabel 2. Hasil Pemeriksaan Klinis

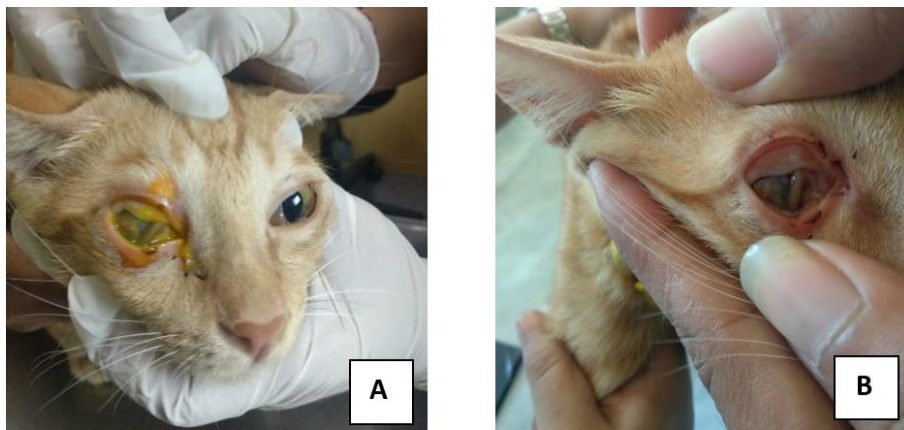
No	Jenis Pemeriksaan	Keterangan
1	Kulit dan Kuku	Normal
2	Anggota Gerak	Normal
3	Muskuloskeletal	Normal
4	Syaraf	Normal
5	Sirkulasi	Normal
6	Respirasi	Normal
7	Urogenital	Normal
8	Pencernaan	Normal
9	Mukosa	Normal
10	Limfonodus	Normal
11	Mata	Tidak Normal
12	Mukosa Mata	Tidak Normal

Tabel 3. Hasil pemeriksaan hematologi rutin kucing kasus

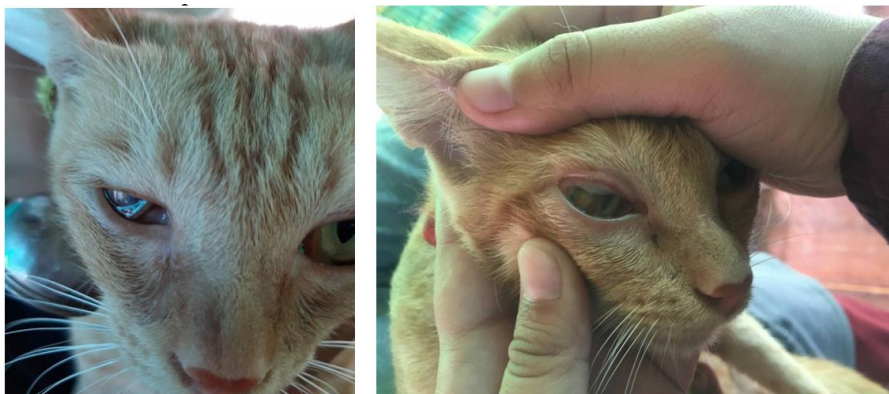
Hematologi Rutin	Satuan	Hasil	Nilai Rujukan	Keterangan
WBC	x10 ⁹ /L	36.3	5.5-19.5	H
Lymph#	x10 ⁹ /L	24.5	3.0-9.0	H
Grand#	x10 ⁹ /L	9.9	8.7-19.1	
Lymp%	%	67.5	20.0-55.0	H
Grand%	%	27.3	55.3-89.5	L
RBC	x10 ¹² /	5.33	5.0 – 10.0	
HB	g/dl	12.8	8.0 – 15.0	
MCV	fL	48.9	39.0-55.0	
MCH	pg	24.0	13.0-17.0	H
MCHC	g/dL	49.0	30.0-36.0	
HCT	%	33.0	30.0 – 45.0	



Gambar 1. A. Mata kanan kucing terlihat adanya radang pada konjungtiva bagian atas, dan terlihat melebarnya membrana nictitan; B. Mata kiri normal.



Gambar 2. Pemeriksaan dengan *fluorescen test* (A), Hasil pemeriksaan dengan *fluorescen test* (B)



Gambar 3. Keadaan mata kucing kasus setelah terapi selama 7 (tujuh) hari.