

Struktur Histopatologi Paru-Paru Tikus Putih yang di Berikan Ekstrak Sarang Semut dan Diinduksi Parasetamol dengan Dosis Toksik

(HISTOPATHOLOGICAL STRUCTURE OF LUNG WHITE RAT GIVEN MYERMECODIA PENDANS EXTRACT AND INDUCED DOSAGE OF PARACETAMOL)

**I Made Merdana^{1*}, I Gusti Putu Tovan Mahottama², I Ketut Berata³,
Luh Made Sudimartini¹**

¹Laboratorium Farmakologi Veteriner, Fakultas Kedokteran Hewan, Universitas Udayana
Jalan PB Sudirman, Denpasar, Bali.

²Dokter Hewan Praktisi, Jl. Pendidikan 1 No. 3 Perumahan Graha Kerthi, Sidakarya,
Denpasar Selatan, Bali;

³Laboratorium Patologi Veteriner, Fakultas Kedokteran Hewan, Universitas Udayana
Jalan PB Sudirman, Denpasar, Bali;

*Email: imade_merdana@unud.ac.id

Abstrak

Sarang semut (*Myrmecodia pendans*) merupakan tumbuhan epifit yang hidupnya menempel di pohon-pohon besar. Sarang semut mengandung senyawa-senyawa kimia dari golongan flavonoid dan tannin yang diketahui mampu menyembuhkan berbagai macam penyakit. Studi ini bertujuan untuk mengetahui efek pemberian ekstrak sarang semut terhadap histopatologi paru-paru tikus putih akibat pemberian parasetamol dosis toksik. Penelitian ini menggunakan tikus putih jantan 24 ekor dan dibagi menjadi 4 kelompok perlakuan. Perubahan yang diamati adanya perdarahan, peradangan, kongesti dan nekrosis pada organ dan jaringan paru. Hasil yang diperoleh sebagai berikut: pemberian parasetamol dosis toksik secara oral menyebabkan perdarahan, peradangan, kongesti dan nekrosis pada paru-paru tikus putih. Pemberian ekstrak sarang semut dapat memperbaiki jaringan paru-paru akibat pemberian parasetamol dosis toksik yang mengalami pendarahan, peradangan, kongesti dan nekrosis. Pemberian parasetamol dosis 250mg/kgBB menyebabkan kongesti, perdarahan, peradangan dan nekrosis pada organ paru-paru.

Kata kunci: Sarang semut; tikus putih; parasetamol; paru-paru

Abstract

Myrmecodia pendans is an epiphytic plant that attaches to large trees. *Myrmecodia pendans* plant contains chemical compounds such as flavonoids and tannins that are known can cure various diseases. The study aimed to determine the effect of giving *myrmecodia pendans* extract to the histopathological lung in white rats due to the administration of toxic doses of paracetamol. This study used 24 male white rats and divided into 4 treatment groups. The histopathological changes observed were bleeding, inflammation, congestion and necrosis. The results obtained were the administration of toxic doses of paracetamol orally causes bleeding, inflammation, congestion and necrosis in the lungs of white rats. Giving extract of *myrmecodia pendans* can improve lung tissue due to the administration of toxic doses of paracetamol which experience bleeding, inflammation, congestion and necrosis in the white rats.

Keywords: Lung; *myrmecodia pendans*; paracetamol; white rats

PENDAHULUAN

Indonesia merupakan negara yang banyak memiliki flora yang banyak diantaranya memiliki senyawa aktif dan berguna sebagai bahan obat. Obat tradisional dan tanaman obat banyak digunakan masyarakat terutama dalam upaya preventif, promotif, dan rehabilitatif suatu penyakit (Bustanussalam, 2010). Obat tradisional yang salah satunya diperkenalkan pada tahun 2006, dan berasal dari pedalaman Papua adalah sarang semut (Alam dan Waluyo, 2006; Subroto dan Saputro, 2006).

Sarang semut (*Myrmecodia pendans*) merupakan tumbuhan epifit yang menempel di pohon-pohon besar. Sarang semut mengandung senyawa-senyawa kimia dari golongan flavonoid dan tannin yang diketahui mampu menyembuhkan berbagai macam penyakit (Soeksmanto *et al.*, 2010). Sarang semut saat ini sudah banyak dikonsumsi oleh masyarakat (Alam dan Waluyo, 2006; Subroto dan Saputro, 2006).

Secara empiris, rebusan sarang semut dapat menyembuhkan beragam penyakit yang ringan maupun berat seperti kanker, asam urat, jantung koroner, wasir, tuberkulosis, migren, rematik, asma, dan leukemia (Soeksmanto *et al.*, 2010). Sarang semut mampu meningkatkan fungsi fisiologis tubuh terhadap serangan penyakit dan radikal bebas (Engida *et al.*, 2013). Radikal bebas juga banyak ditimbulkan akibat keracunan. Salah satu metabolit reaktif yang sering timbul akibat keracunan adalah penggunaan dosis tinggi parasetamol (Sudiono *et al.*, 2015).

Parasetamol merupakan obat analgetik non narkotik dengan cara kerja menghambat sintesis prostaglandin. Parasetamol digunakan secara luas baik dalam bentuk sediaan tunggal sebagai analgetik, antipiretik maupun kombinasi dengan obat lain dalam sediaan obat flu, melalui resep dokter (Eric *et al.*, 2016).

Potensi sarang semut sebagai obat rehabilitatif serta efek samping parasetamol terhadap paru-paru menjadi hal yang penting untuk diteliti. Pada tulisan ini diuraikan hasil penelitian tentang pemberian ekstrak sarang semut pada tikus putih yang diinduksi parasetamol dosis toksik secara oral

METODE PENELITIAN

Rancangan Penelitian

Penelitian ini menggunakan tikus putih jantan (*Rattus norvegicus*) berumur 2-3 bulan, dengan berat badan 200-300 gram. Jumlah sampel yang digunakan dalam penelitian ini menggunakan rumus Federer yaitu $(t-1)(n-1) \geq 15$, dimana t adalah jumlah perlakuan dan n adalah banyaknya pengulangan tiap perlakuan, sehingga $(4-1)(n-1) \geq 15$ maka didapat n yaitu 6. Jadi total tikus percobaan yang digunakan adalah 24 ekor tikus.

Tikus dibagi dalam 4 kelompok secara acak yang terdiri dari: kelompok kontrol negatif (P0) yang hanya diberikan aquadest sebagai pengganti ekstrak tanaman sarang semut. Kelompok kontrol positif (P1) yang diberikan parasetamol 250 mg/kgBB secara oral. Kelompok (P2) diberikan parasetamol 250 mg/kgBB secara oral dan ekstrak sarang semut 250 mg/kgBB secara oral. Kelompok (P3) diberikan 7 hari ekstrak sarang semut dilanjutkan dengan pemberian parasetamol 250mg/kgBB secara oral dan sarang semut 250 mg/kgBB selama 21 hari. Pada hari ke 21, semua tikus percobaan dieutanasi (terminasi) dengan menggunakan ether kemudian dilakukan prosedur nekropsi dan pengambilan sampel orga paru-paru.

Pembuatan Sediaan Histopatologi

Organ paru-paru difiksasi dengan *Netral Buffer Formalin 10 %* untuk selanjutnya dibuat preparat histopatologi merujuk metode Kiernan (2001).

Analisis Data

Dari hasil pengamatan histopatologi data ditabulasi dan dianalisis dengan uji non-parametrik dengan uji Kruskal-Wallis dan Mann-Whitney.

HASIL DAN PEMBAHASAN

Hasil

Hasil pengamatan histopatologi paru-paru tikus putih yang diberikan ekstrak sarang semut dan diinduksi parasetamol dosis toksik tersaji pada Gambar 1. Perubahan kongesti fokal ditemukan pada jaringan paru-paru pada kontrol (P0), lima jaringan paru-paru pada perlakuan P1, tiga jaringan paru-paru pada perlakuan P2. Namun pada perlakuan P3 tidak ditemukan perubahan kongesti. Perubahan perdarahan bersifat fokal ditemukan empat jaringan paru-paru pada perlakuan kontrol (P0) dan P1, tiga jaringan paru-paru pada perlakuan P2 dan satu jaringan paru-paru perdarahannya bersifat multifokal. Sedangkan pada perlakuan P3 perdarahan fokal hanya ditemukan pada satu jaringan paru-paru.

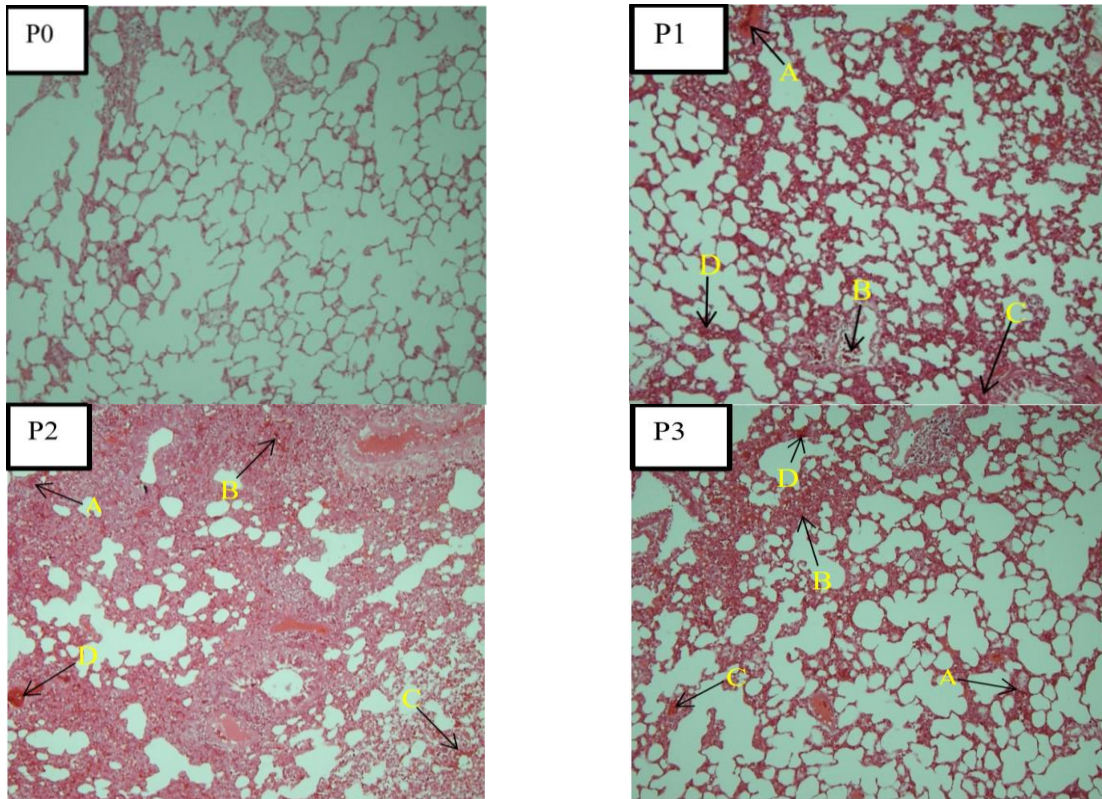
Perubahan nekrosis bersifat fokal ditemukan tiga jaringan paru-paru pada perlakuan kontrol (P0), dua jaringan paru-paru pada perlakuan P1, dan empat jaringan paru-paru pada perlakuan P1 nekrosisnya bersifat multifokal. Empat jaringan paru-paru pada perlakuan P2 menunjukkan adanya nekrosis fokal, dan satu jaringan paru-paru menunjukkan adanya perubahan nekrosis yang bersifat multifokal. Pada perlakuan P3 lima jaringan paru-paru menunjukkan adanya perubahan nekrosis yang bersifat fokal, dan nekrosis multifokal hanya ditemukan pada satu jaringan paru-paru.

Perubahan peradangan yang bersifat fokal ditemukan pada tiga jaringan paru-paru pada perlakuan kontrol (P0), empat jaringan paru-paru pada perlakuan P1 dan P2, dan satu peradangan bersifat multifokal teramati pada perlakuan P2. Pada perlakuan P3 hanya ditemukan satu jaringan paru-paru yang mengalami radang dan bersifat fokal. Hasil pemeriksaan histopatologi jaringan paru-paru yang diberikan ekstrak sarang semut yang diinduksi parasetamol dosis toksik disajikan pada Gambar 1. Pada penelitian ini diperoleh rerata kerusakan paru-paru tikus putih (*Rattus norvegicus*) pada kelompok kontrol negatif, kontrol positif, dan perlakuan (P2 dan P3) tersaji pada Tabel 1.

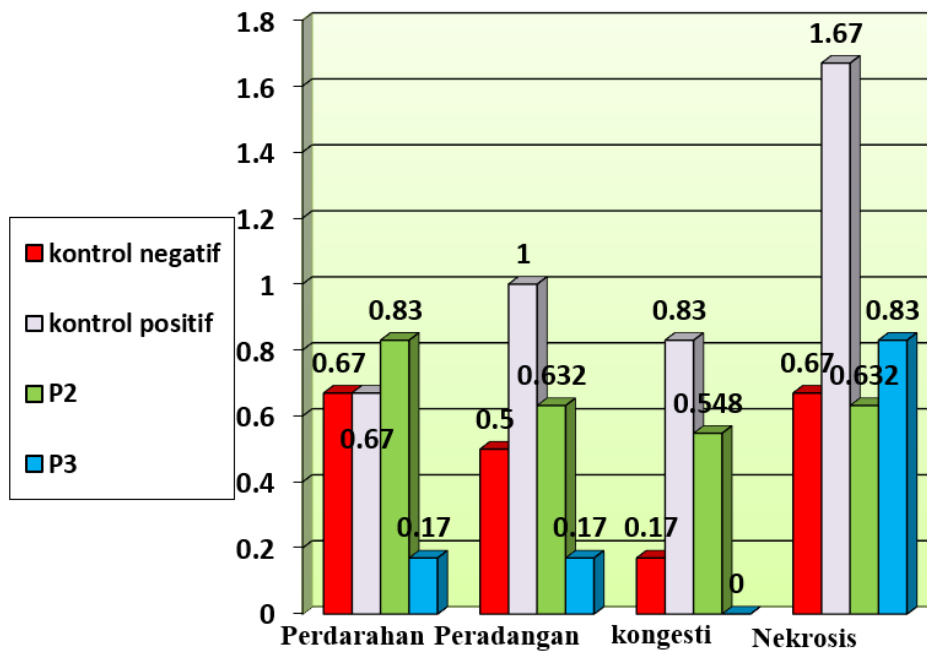
Dari hasil uji Kruskal-Wallis menunjukkan bahwa perolehan nilai setiap perlakuan untuk perdarahan adalah 0,219 yang menunjukkan tidak berbeda nyata ($P>0,05$) antara perlakuan kontrol negatif dengan kelompok perlakuan lain. Nilai setiap perlakuan untuk peradangan adalah 0,121, ini juga berarti tidak terdapat perbedaan nyata ($P>0,05$) antara kelompok kontrol negatif dengan kelompok perlakuan. Nilai setiap perlakuan untuk kongesti adalah 0,018, yang berarti terdapat perbedaan nyata ($P<0,05$) antara kelompok kontrol positif dengan kelompok perlakuan. Nilai setiap perlakuan untuk nekrosis adalah 0,029, yang berarti terdapat perbedaan nyata ($P<0,05$) antara kelompok kontrol positif dengan kelompok perlakuan. Kategori kongesti dan nekrosis yang terdapat perbedaan yang nyata ($P<0,05$) antara kelompok kontrol dengan kelompok perlakuan, dilanjutkan dengan uji Mann-Whitney untuk mengetahui perbedaan pengaruh antar pemberian ekstrak sarang semut yang diberikan.

Tabel 1. Hasil uji Kruskal-Wallis terhadap penilaian histologis paru-paru

	Pendarahan	radang	kongesti	nekrosis
Chi-Square	4,429	5,816	10,052	9,036
Df	3	3	3	3
Asymp. Sig.	0,219	0,121	0,018	0,029



Gambar 1. Histopatologi paru-paru tikus putih penelitian. A. Perdarahan, B. Peradangan, C. Kongesti, D. Nekrosis.



Gambar 2. Grafik rerata skor histopatologi paru-paru tikus putih yang diberi ekstrak sarang semut akibat pemberian parasetamol.

Pembahasan

Hasil dari uji Mann-Whitney untuk kategori kongesti adalah antara kelompok kontrol positif dengan kontrol negatif terdapat perbedaan yang nyata ($P < 0,05$), antara kontrol negatif dengan P2 dan P3 tidak terdapat perbedaan nyata ($P > 0,05$). Kemudian antara kontrol positif dengan P2 terjadi perbedaan nyata ($P < 0,05$) dan dengan P3 terdapat perbedaan yang nyata ($P < 0,05$). Namun antara P2 dengan P3 tidak terdapat perbedaan nyata ($P > 0,05$). Hasil dari uji Mann-Whitney untuk kategori nekrosis adalah antara kelompok kontrol negatif dengan kontrol positif terdapat perbedaan yang nyata ($P < 0,05$), antara kontrol negatif dengan P2 dan P3 tidak terdapat perbedaan nyata ($P > 0,05$). Kemudian antara kontrol positif dengan P2 terdapat perbedaan nyata ($P > 0,05$) dan dengan P3 terdapat perbedaan yang nyata ($P < 0,05$). Perbandingan antara P2 dengan P3 tidak terdapat perbedaan nyata ($P > 0,05$). Adapun rata-rata hasil skoring kongesti, pendarahan, nekrosis dan radang pada paru-paru tikus putih masing-masing perlakuan disajikan pada Gambar 2.

Hasil penelitian ini menunjukkan bahwa pemberian parasetamol dosis toksik mempengaruhi perubahan histopatologi paru-paru tikus putih (*Rattus norvegicus*) terhadap lesi pendarahan, peradangan, kongesti dan nekrosis. Pada perlakuan kontrol negatif (P0) teramati adanya pendarahan, peradangan, kongesti dan nekrosis yang bersifat fokal/ringan. Adanya perubahan histopatologi pada kontrol negatif (P0) dapat diakibatkan oleh status kesehatan tikus percobaan sebelum diberi perlakuan. Penggunaan hewan coba konvensional yang tidak bersifat *specific pathogen free* (SPF) dan menjadi kontrol negatif pada penelitian eksperimental sering mengalami perubahan histopatologi yang tidak diharapkan akibat faktor diluar perlakuan (Berata *et al.*, 2011).

Pemberian parasetamol dengan dosis 250mg/kg setiap hari mengakibatkan

kerusakan pada paru-paru. Perubahan yang terjadi adalah kongesti. Kongesti merupakan lesi yang menggambarkan gangguan sirkulasi dan dapat pula sebagai indikator perusakan jaringan (Bhadauria, 2012). Lesi berikutnya adalah pendarahan (hemoragi) yaitu keluarnya darah dari pembuluh darah yang secara patologis di-tandai dengan adanya sel darah merah diluar pembuluh darah (Berata *et al.*, 2011). Perdarahan dapat dibagi menjadi tiga jenis yaitu *ptekie*, *ekimosae* dan *paint-brush*. *Ptekie* adalah pendarahan yang berukuran 1-2 mm. *Ekimosae* adalah pendarahan dengan ukuran 2-3 cm. *Paint-brush* adalah pendarahan yang bersifat garis-garis. Pada penelitian ini terjadi pendarahan ringan, begitu pula pada kontrol positif dan P2 dan P3. Lesi lain yang ditemukan pada pemeriksaan histopatologi paru-paru tikus putih yaitu adanya nekrosis. Nekrosis merupakan sel-sel yang mengalami perubahan yang mengarah ke kematian sel, yang disebabkan oleh adanya zat toksik yang masuk bersama dengan aliran darah menuju ke paru-paru (Bill, 2016). Nekrosis atau kerusakan sel menurut Athersuch *et al.* (2018) dapat ditandai dengan pembengkakan sel dengan hilangnya membran plasma, perubahan pada organel, dan perubahan inti disertai dengan hipokromik. Penyebab nekrosis salah satunya adalah adanya zat kimia yang bersifat toksik. Pada penelitian ini diperoleh hasil nekrosis derajat sedang pada jaringan paru sampel akibat induksi parasetamol (Twycross *et al.*, 2013). Lesi lain yang teramati yaitu adanya peradangan. peradangan merupakan mekanisme penting yang diperlukan tubuh untuk mempertahankan diri dari berbagai agen asing yang mengganggu keseimbangan juga memperbaiki struktur serta gangguan fungsi jaringan yang ditimbulkan agen asing tersebut (Bill, 2016). Peradangan yang terjadi pada kontrol negatif, kontrol positif, P2, dan P3 bersifat ringan. Terjadinya perubahan histopatologi pada jaringan paru-paru tikus putih setelah pemberian parasetamol (250

mg/kgBB) ini dapat menimbulkan dampak perubahan histopatologi bagi jaringan paru-paru.

Sarang semut memiliki kandungan antioksidan yang berguna untuk meredam efek buruk dari radikal bebas yang dihasilkan oleh parasetamol. Antioksidan adalah zat yang mampu menetralkan zat lain yang membuat sel menjadi rapuh dan mampu memperbaiki sel yang rusak. Antioksidan merupakan senyawa penting yang berfungsi sebagai penangkal radikal bebas (Khalid *et al.*, 2013). Komponen utama dari sarang semut adalah flavonoid. Flavonoid merupakan antioksidan dan antibiotik yang berfungsi menguatkan dan mengantisipasi kerusakan pembuluh darah dan merupakan bahan aktif yang berfungsi sebagai anti radang dan antivirus. Flavonoid bekerja untuk memaksimalkan aktivitas scavenger terhadap radikal bebas, dengan cara menurunkan aktivitas radikal hidroksil sehingga tidak terlalu reaktif lagi (Agatonovic *et al.*, 2018). Kandungan flavonoid di dalam sarang semut dapat meredam efek buruk radikal bebas, dengan menghambat peroksidasi lipid melalui aktivasi peroksidase terhadap hemoglobin, yang merupakan antioksidan endogen (Hertiani, 2010).

Pada penelitian ini didapatkan hasil pemberian ekstrak sarang semut per oral terhadap tikus putih yang sudah diberi parasetamol (250mg/kgBB) mengalami perbaikan pada lesi nekrosis dan kongesti, begitu pula pada lesi perdarahan dan peradangan meskipun secara statistik tidak berbeda nyata ($P > 0,05$). Pada perlakuan P3 yang diberikan ekstrak sarang semut terlebih dahulu selama 7 hari dan kemudian diberikan parasetamol dan ekstrak sarang semut, jaringan paru hampir mendekati kontrol negatif. Pada P2 juga sudah mampu memperbaiki struktur histopatologi paru-paru tikus putih yang diberikan parasetamol. Oleh karena itu ekstrak sarang semut tampak

mampu memperbaiki struktur histopatologi paru-paru tikus putih yang diberikan parasetamol dosis toksik.

SIMPULAN DAN SARAN

Simpulan

Pemberian parasetamol dosis 250mg/kgBB dapat menyebabkan keadaan patologis seperti: kongesti, perdarahan, peradangan dan nekrosis pada paru-paru tikus putih (*Rattus norvegicus*) yang diberikan secara oral. Pemberian ekstrak sarang semut dosis 250mg/kgBB dalam 21 hari dapat memperbaiki jaringan paru-paru dari keadaan patologis tersebut akibat pemberian parasetamol dosis toksik.

Saran

Perlu dilakukan penelitian lanjutan tentang pemberian ekstrak sarang semut dengan range dosis toksik yang lebih luas, akibat toksisitas parasetamol.

UCAPAN TERIMA KASIH

Penulis mengucapkan terima kasih kepada Balai Besar Veteriner Denpasar yang telah membantu dan memfasilitasi penulis dalam pemeriksaan sampel penelitian serta semua pihak yang telah membantu dalam penyelesaian penelitian ini.

DAFTAR PUSTAKA

- Agatonovic-Kustrin S, Morton DW, Mizaton HH, Zakaria H. 2018. The relationship between major polyphenolic acids and stigmaterol to antioxidant activity in different extracts of *Myrmecodia platytyrea*. *South Afr. J. Bot.* 115: 94–99.
- Alam S, Waluyo S. 2006. *Sarang Semut Primadona Baru dari Papua*. Majalah Nirmala. PT Gramedia. Pustaka Utama, Jakarta.
- Athersuch TJ, Antoine DJ, Boobis AR, Coen M, Daly AK, Possamai L, Nicholsona JK and Wilsona ID. 2018. Paracetamol

- metabolism, hepatotoxicity, biomarkers and therapeutic interventions: a perspective. *Toxicol. Res.* 7: 347–57.
- Berata IK, Winaya IBO, Adi AAAM, Adnyana IBW. 2011. *Patologi Veteriner Umum*. Denpasar: Swasta Nulus.
- Bill RL. 2016 *Clinical Pharmacology and Therapeutics for Veterinary Technicians*. E-Book. Maryland Heights: Mosby Elsevier Health Sciences.
- Bhadauria M. 2012. Propolis prevents hepatorenal injury induced by chronic exposure to carbon tetrachloride. *Evidence-Based Compl. Altern. Med.* 2012: 112.
- Bustanussalam. 2010. Penentuan struktur molekul dari fraksi air tumbuhan sarang semut (*myrmecodia pendans* merr. dan perry) yang mempunyai aktivitas sitotoksik dan sebagai antioksidan. Tesis. Institut Pertanian Bogor, Bogor.
- Engida AM, Kasim NS, Tsigie YA, Ismadji S, Huynh LH, Ju YH. 2013. Extraction, identification and quantitative hplc analysis of flavonoids from sarang semut (*Myrmecodia pendans*). *Ind. Crops Prod.* 41: 392-396.
- Eric Y, Arooj B, Moaz C, Matthew K, Nikolaos P. 2016. Acetaminophen-induced hepatotoxicity: a comprehensive update. *J. Clin. Transl. Hepatol.* 4(2): 131-142.
- Hertiani. 2010 Preliminary study on immunomodulatory effect of sarang-semut tubers *Myrmecodia tuberosa* and *Myrmecodia pendens*. *Online J. Biol. Sci.* 10: 136-41.
- Khalid M, Siddiqui HH, FreedS. 2011 Free radical scavenging and total phenolic content of *saccharum spontaneum* l. root extracts. *Int. J. of Res. Pharm. Chem.* 1: 1160-1166.
- Kiernan JA. 2001. *Histological and Histochemical Methods*. 3rd Ed. Toronto. Arnold Pub. Pp: 330-335.
- Soeksmanto A, Simanjuntak P, Subroto MA. 2010. Uji toksisitas akut ekstrak air sarang semut (*Myrmecodia pendans*) terhadap histologi organ hati mencit. *J. Nature Indonesia.* 12(2):152-155.
- Subroto MA, Saputro H. 2006. *Gempur penyakit dengan sarang semut*. Penebar Swadaya. Jakarta. 2006.
- Sudiono J, Oka CT, Trisfilha P. 2015. The Scientific base of *myrmecodia pendans* as herbal remedies. *British J. Med. Med. Res.* 8(3): 230-237.
- Twycross R, Pace V, Mihalyo M and Wilcock A 2013 Acetaminophen (Paracetamol) *J. Symptom Manage.* 46: 747-755.