

STUDI HISTOLOGI USUS BESAR SAPI BALI

(*HISTOLOGICAL STUDY LARGE INTESTINE OF BALI CATTLE*)

Ni Ketut Suwiti¹, Ni Luh Eka Setiasih¹, I Putu Suastika¹, I Wayan Piraksa¹, Ni
Nyoman Werdi Susari²

1 Lab. Histologi, 2 Lab. Anatomi, Fakultas Kedokteran Hewan, Universitas Udayana.

E.mail : nksuwiti@yahoo.co.id

ABSTRAK

Telah dilakukan penelitian tentang struktur histologi usus besar sapi bali meliputi sekum, kolon, dan rektum. Penelitian ini bertujuan untuk mengetahui struktur histologi usus besar sapi bali. Sampel penelitian diambil dari 20 ekor sapi bali dewasa yang dipotong di Rumah Potong Hewan Pesanggaran Denpasar. Terhadap sampel dilakukan fiksasi, dehidrasi dan embedding dalam parafin selanjutnya dilakukan pembedahan dengan mikrotom ketebalan 4-5mm, selanjutnya dibuat sediaan histologis dengan metode pewarnaan *Harris-Haematoxilin-Eosin*. Pengamatan terhadap struktur histologi menggunakan mikroskop cahaya binokuler pembesaran 100x, 450x. Hasil penelitian menunjukkan, struktur histologi sekum, kolon, dan rektum tersusun atas empat lapisan meliputi: tunika mukosa, submukosa, muskularis, dan tunika serosa. Tunika mukosa tersusun oleh epitel kolumnar simplek. Ketebalan tunika mukosa sekum : $29,9 \pm 5,0$ mm, kolon: $37,5 \pm 8,4$ mm dan rectum : $58,9 \pm 9,5$ mm. Tunika submukosa terdiri dari jaringan ikat longgar dengan ketebalan berturut-turut $54,8 \pm 8,8$ mm (sekum), $21,2 \pm 7,1$ mm (kolon) dan $16,5 \pm 4,5$ mm (rektum). Tunika muskularis tersusun oleh otot polos sirkular di bagian dalam dan longitudinal di bagian luar dengan ketebalan sekum : $98,5 \pm 15,4$ mm, kolon: $166,9 \pm 44,4$ mm dan rektum : $479 \pm 28,6$ mm. Tunika serosa merupakan lapisan paling luar dengan ketebalan berturut-turut: $29,5 \pm 8,5$ mm; $20,9 \pm 7,6$ mm; dan $12,1 \pm 3,6$ mm. Karakteristik struktur histologi usus besar adalah ditemukan banyak sel goblet dan memiliki nodus limfatikus (*Peyer's patches*) tetapi tidak dijumpai villi.

Kata Kunci: struktur histologi, sekum, kolon, rektum, sapi bali, nodus limfatikus.

ABSTRACT

A Study to detect the microscopic structure of large intestine (caecum, colon, rectum) of bali cattle has been carried out. The samples were collected from 20 of bali cattle in

Pesanggaran abattoir, Denpasar. The tissue samples were fixed, dehydrated and embedded in paraffin and 4-5 mm sections. *Harris-Haematoxilin-Eosin* staining method, using to identified of histological structure. Microscopic analysis was performed using binocular light microscope (100 x, 450x). The study showed that the wall of the caecum, colon, and rectum are made up of four layers : mucosae, submucosae, muscularis externa, and serosa. The lined by mucosae ephitelium of simple columnar cells. The thick of mucosa are $29,9 \pm 5,0$ mm (caecum) $37,5 \pm 8,4$ mm (colon) and $58,9 \pm 9,5$ mm (rectum) respectively. The submucosae contain connective tissue and thick of these layer are $54,8 \pm 8,8$ mm; $21,2 \pm 7,1$ mm; and $16,5 \pm 4,5$ mm respectively. The muscularis externa consists of two layers of smooth muscle inner circular and outer longitudinal. The thick of the mucularis externa are $98,5 \pm 15,4$ mm; $166,9 \pm 44,4$ mm; and $479 \pm 28,6$ mm respectively. The serosa forms the outermost layer with thick $29,5 \pm 8,5$ mm; $20,9 \pm 7,6$ mm; and $12,1 \pm 3,6$ mm respectively. We observed for the presence rich of Goblet cells and few limphatic nodules (*Peyer's patches*) but no showed villi.

Key words: histological structure, caecum, colon, rectum, bali cattle, limphatic nodules

PENDAHULUAN

Sapi bali merupakan komoditas ternak unggul di Propinsi Bali dan merupakan salah satu plasma nutfah yang dipertahankan keberadaan dan kemurniannya. Sapi bali memiliki keunggulan komparatif maupun kompetitif dibandingkan dengan jenis sapi lainnya, karena memiliki akses pasar lokal maupun antar pulau yang sangat baik dengan harga yang cenderung meningkat setiap tahun.

Sebagai usaha untuk mencegah terjadinya infeksi patogen, tubuh sapi bali dilengkapi oleh suatu sistem pertahanan tubuh terutama terdapat pada selaput mukosa, misalnya selaput mukosa pada dinding saluran pencernaan. Saluran

pencernaan merupakan organ yang peranannya secara umum sebagai pintu gerbang masuknya semua bahan atau zat, baik yang bermanfaat terhadap tubuh maupun tidak.

Saluran pencernaan dimulai dari bibir sampai dengan anus, yang pada beberapa tempat mengalami dilatasi serta strukturnya berliku. Adanya otot polos pada dinding saluran pencernaan menyebabkan Bergeraknya makanan ke belakang, melalui suatu kontraksi yang disebut gerakan peristaltik dan anti peristaltik (Junqueira dan Carneiro, 1982; Grant, 1999). Makanan dapat Bergerak ke belakang karena adanya gerakan peristaltik dan gerakan anti peristaltik, gerakan ini dimungkinkan karena adanya

lapisan otot pada dinding saluran pencernaan

Ditinjau dari struktur histologinya, usus besar saluran pencernaan tersusun atas : Tunika mukosa (lamina epitel, propria, dan muskularis mukosa), tunika submukosa (jaringan ikat longgar, pembuluh darah dan saraf), Tunika muskularis (stratum sirkulare dan longitudinal), dan Tunika serosa (Junqueira dan Carneiro, 1982; Rumessen, *et al.*, 2001).

Sampai saat ini belum ada penelitian yang mengungkapkan tentang struktur histologis organ sapi bali khususnya usus besar, oleh karena itu penelitian ini sangat perlu dilakukan, untuk melengkapi informasi khususnya di bidang anatomi mikro.

MATERI DAN METODE

Penelitian ini merupakan penelitian eksploratif yaitu untuk mengetahui struktur histologi jaringan usus terutama usus besar sapi bali. Sampel dikumpulkan dari 20 ekor sapi bali yang dipotong di rumah potong hewan Pesanggaran Denpasar. Organ usus yang diambil adalah yang secara patologi anatomi tidak mengalami perubahan. Sampel usus dimasukkan ke dalam formalin 10%, selanjutnya diproses di dalam *tissue processor* untuk dibuat preparat. Preparat diwarnai dengan pewarnaan

Haematoxillin-Eosin (HE) (Luna, 1968). Pengamatan struktur histologi dilakukan di bawah mikroskop dengan pembesaran 100x . Data yang didapat dilaporkan dengan cara deskriptif.

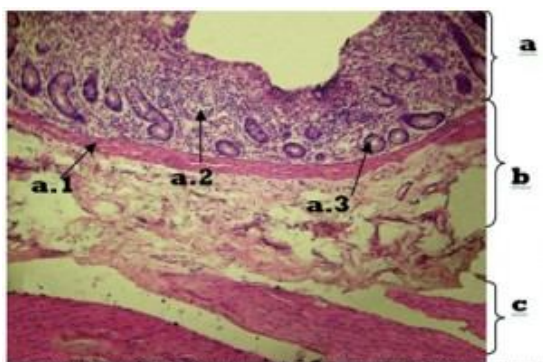
HASIL DAN PEMBAHASAN

Sekum

Hasil pengamatan struktur histologi sekum sapi bali menunjukkan bahwa struktur histologinya tidak berbeda dengan struktur histologi usus besar pada umumnya, yakni terdiri atas tunika mukosa, tunika sub mukosa, tunika muskularis, dan tunika serosa.

Tunika mukosa sekum memiliki ketebalan $29,7 \pm 5,0$ mm yang tersusun atas lamina epitel silindris sebaris (epitel kolumnar simplek), lamina muskularis, dan lamina propria. Pada lamina propria terdapat kelenjar, sama halnya seperti lamina propria pada usus halus. Pada sekum biasanya tidak dijumpai sel paneth, tidak memiliki plika maupun villi, sehingga epitelnya tampak lebih rata jika dibandingkan dengan usus halus. Jenis sel epitel yang ditemukan pada lamina epitelialisnya identik dengan yang ditemukan pada usus halus, hanya saja jumlah sel goblet yang ditemukan lebih banyak. (Gambar 1). Hal ini sesuai dengan yang dikatakan oleh Lesson, dkk. (1995).

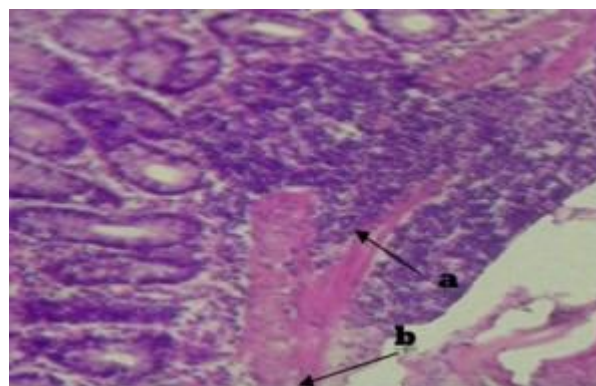
Tunika sub mukosa sekum sapi bali banyak mengandung nodulus limfatikus (*peyer patche's*) yang tersebar luas (Gambar 2) dan jaringan ikat longgar, dengan ketebalan $54,8 \pm 8,8$ mm. Lamina muskularis submukosa berkembang baik, tetapi tidak teratur atau terputus-putus karena ditempati oleh nodulus limfatikus, sehingga dengan pewarnaan Hematoxillin Eosin (HE), terlihat memberi asfek lebih gelap/biru ungu. Hal ini sesuai dengan yang dilaporkan oleh Lesson, dkk. (1995).



Gambar 1. Struktur Histologi Tunika Mukosa, Submukosa dan Muskularis Sekum Sapi Bali. (H.E.; 100x). a. Tunika mukosa, (Lamina muskularis mukosa (a.1.) Lamina Propria (a.2) Kelenjar intestinal (*kriptus lieberkuhn*) (a.3) b.Tunika submukosa, c.Tunika muskularis longitudinal

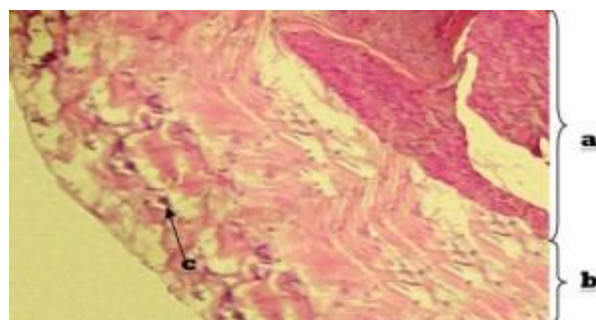
Pengamatan dengan menggunakan mikroskop cahaya menunjukkan bahwa tunika muskularis sekum sapi bali terdiri dari otot polos yang tersusun memanjang (longitudinal) dan melingkar (sirkuler) dengan ketebalan $98,5 \pm 15,4$ mm. Hasil penelitian ini serupa dengan hasil yang dilaporkan oleh Lesson, dkk. (1995) yang

menyatakan, bahwa tunika muskularis sekum terdiri dari stratum sirkuler dan longitudinal. Lapisan muskularis longitudinal bukan merupakan lapisan utuh tetapi membentuk pita memanjang, dengan taenia ceci.



Gambar 2. Struktur Histologi Tunika Submukosa Sekum Sapi Bali.(H.E.; 100x). Jaringan limfatikus (*peyer patches*) (a) Lamina muskularis mukosa (b)

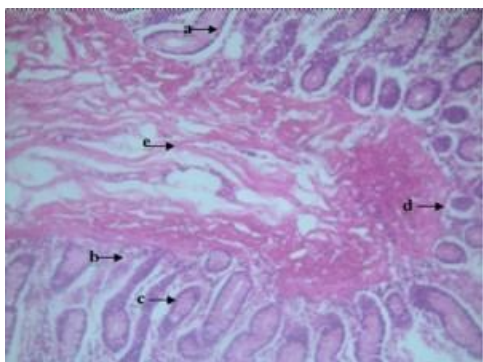
Tunika serosa sekum tersusun oleh jaringan ikat longgar yang mengandung serabut kolagen dan elastik serta ditemukan pembuluh darah dan lemak (Gambar 3), dengan ketebalan $29,5 \pm 8,5$ mm



Gambar 3. Struktur Histologi Tunika Serosa Sekum Sapi Bali. (H.E.; 100x). Tunika muskularis longitudinal (a)Tunika serosa (b) Jaringan ikat longgar(c)

Kolon

Tunika mukosa kolon dibalut oleh epitel kolumner simplek, dengan banyak sel mangkok dan kelenjar intestinal, tidak ditemukan adanya villi yang merupakan ciri khas usus besar (Gambar 4), penelitian ini ditunjang oleh Dellman dan Brown (1992). Kelenjar intestinal pada kolon lebih panjang serta sel mangkok yang relatif banyak dibanding dengan usus halus contohnya jejunum, sehingga permukaan mukosa licin yang merupakan ciri usus besar terutama kolon. Ketebalan tunika mukosa kolon adalah $37,5 \pm 8,4$ mm.



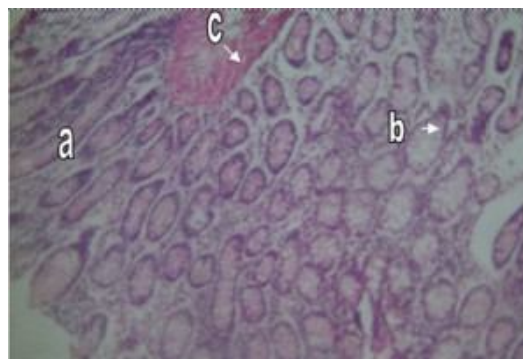
Gambar 4. Struktur Histologi Tunika Mukosa dan Submukosa Kolon Sapi Bali. (H.E.; 100x). Sel-sel goblet (a), Lamina propria (b), Kelenjar intestinal(c) Lamina muskularis mukosa (d), Tunika submukosa (e).

Pada submukosa kolon tersusun oleh jaringan ikat longgar yang di dalamnya terdapat arteriola, venula dan lemak. Lapisan ini memiliki ketebalan $21,2 \pm 7,1$ mm dan dicirikan dengan ditemukan banyak nodulus limfatikus. Tunika

muskularis tersusun oleh dua lapisan otot polos yang berjalan sirkular dan longitudinal dengan ketebalan $166,9 \pm 44,4$ mm. Tunika serosa kolon sapi bali terdiri dari jaringan ikat longgar pembuluh darah dan lemak yang seringkali bersatu dengan jaringan ikat disekitarnya, dengan ketebalan $20,9 \pm 7,6$ mm.

Rektum

Gambar 5 menunjukkan tunika mukosa rektum dilapisi oleh epitel permukaan silindris sebaris dan banyak ditemukan kelenjar intestinalis. Di dalam kelenjar tersebut berisi sel mangkok yang jumlahnya juga banyak. Ketebalan mukosa rektum mencapai $58,9 \pm 9,5$ mm. Pada mukosa rektum sapi bali tidak ditemukan villi, bentuk plika memanjang dan banyak sel mangkok karena itu merupakan ciri setiap segmen usus besar termasuk sekum dan kolon (Budiarta dan Sudarmadi, 2003).



Gambar 5. Struktur Histologi Tunika Mukosa Rektum Sapi Bali (HE ; 100x) Kelenjar intestinalis (a) Sel mangkok (b) Lamina muskularis mukosa (c).

Tunika submukosa rektum sapi bali tersusun oleh jaringan ikat longgar yang di dalamnya ditemukan beberapa arteriol. Ketebalan submukosa $16,5 \pm 4,5$ mm. Ketebalan tunika submukosa rektum diukur mulai dari batas setelah lamina muskularis mukosa sampai perbatasannya dengan otot atau tunika muskularis (antara lamina muskularis mukosa dan muskularis).

Tunika muskularis rektum terdiri dari otot polos yang tersusun melingkar dan memanjang,. Penelitian ini didukung oleh (Dellman dan Brown, 1992). Ketebalan tunika muskularis sapi bali sangat tebal yaitu $479 \pm 28,6$ mm. Tunika muskularis rektum sapi bali banyak mengandung jaringan ikat longgar dan tidak ada batas yang jelas antara otot polos sirkular dan longitudinal.

Tunika serosa tersusun oleh jaringan ikat longgar dengan beberapa pembuluh darah, tebalnya $12,1 \pm 3,6$ mm. Pengukuran ketebalan tunika serosa ditandai pada daerah yang memiliki lapisan tipis dengan jaringan ikat longgar setelah melewati tunika muskularis yang tersusun oleh otot polos.

SIMPULAN DAN SARAN

Simpulan

Berdasarkan hasil pengamatan, struktur histologi usus besar sapi bali terdiri dari tunika mukosa, submukosa, muskularis,

dan serosa. Tebal masing-masing lapisan organ tersebut (sekum kolon dan sekum) berturut-turut adalah Tunika mukosa $29,9 \pm 5,0$ mm; $37,5 \pm 8,4$ mm; dan $58,9 \pm 9,5$ mm, tunika submukosa: $54,8 \pm 8,8$ mm; $21,2 \pm 7,1$ mm; dan $16,5 \pm 4,5$ mm, tunika muskularis: $98,5 \pm 15,4$ mm; $166,9 \pm 44,4$ mm; dan $479 \pm 28,6$ mm, sedangkan tunika serosa: $29,5 \pm 8,5$ mm; $20,9 \pm 7,6$ mm; dan $12,1 \pm 3,6$ mm. Struktur menciri dari usus besar adalah ditemukan banyak sel goblet dan memiliki nodus limfatikus (Peyer's patches) tetapi tidak dijumpai villi.

Saran

Mengingat belum adanya penelitian tentang struktur histologi sapi bali, maka perlu dilakukan penelitian untuk mengetahui struktur histologi organ lain seperti hati, ginjal, atau kelenjar pertahanan yang penting perannya dalam mempelajari ada tidaknya hubungan sapi bali dengan kerentanannya terhadap penyakit jembrana.

Ucapan Terimakasih

Penelitian ini dapat terlaksana atas pendanaan dari DIPA (PNBP) tahun anggaran 2007. Ucapan terimakasih kepada berbagai pihak yang telah membantu terlaksananya penelitian ini.

DAFTAR PUSTAKA

- Budiarta, S. dan Sudarmadi, G.M. 2003. Jurnal Histologi Intestinum Pada Hewan Besar. Fakultas Kedokteran Hewan, UGM. Yogyakarta. www.yahoo.com/lnk/servicejournal/00435/bibs/811708/81170237.htm [21/03/2005]
- Culling, CFA and WL Dunn 1974. Hand Book of Histopathological and Histochemical Techniques n3 rd. Butterworths & Co Publishes, England, New Zealand, Austria, Canada, South Africa, USA.
- Dellman, D. dan E. Brown. 1992. Buku Teks Histologi Veteriner I. Penerjemah Hartono. Ed. 3. Penerbit Univ. Indonesia. Hal 70-100.
- Grant K. 1999. The Digestive System of the Monogastric Herbivore: with Comparisons to the Ruminant. J.of Wildlife Rehabilitation. Vol. 17, Number 1.
- Farabee, 2003. Histology Small Intestine. www.alltheweb.com [11/01/2006]
- Junqueira, LC. dan J. Carneiro. 1982. Histologi Dasar. Alih Bahasa Adji Dharma. 1990. EGC Penerbit Buku Kedokteran. Hal. 123-132.
- Lesson, T., Lesson, C. dan Paparo, A. 1995. Buku Ajar Histologi. Penerbit Buku Kedokteran ECG. Jakarta Hal 327-369.
- Luna,L.G.1968. Manual Histologic Staining Methods of Pathology. 3 Ed. The blakiston Division Mc Graw-Hill Book Company, New York, Toronto, London, Sydney. Hal 125
- Rumessen, JJ., DK. Alban, M. Severine, B. Florence, N. Schiffmann. 2001. Interstitial Cells of Gajal in the Striated Muscular of the Mouse Esophagus. Springer-Verlag. Reguler Article.