

Studi Histopatologi Penyakit *Malignant Catarrhal Fever* pada Sapi Bali Dikaitkan dengan Populasi Domba (Studi Retrospektif)

*(HISTOPATHOLOGICAL STUDIED OF THE MALIGNANT CATARRHAL FEVER
ASSOCIATED WITH THE POPUPATION OF THE SHEEPS)
(THE RETROSPECTIVE STUDY))*

Husnul Khatimah¹, Ketut Berata², Ketut Eli Supartika³

¹Mahasiswa Fakultas Kedokteran Hewan, Universitas Udayana, Denpasar.

²Lab Patologi Veteriner FKH Universitas Udayana Denpasar

³Balai Besar Veteriner (BBVet) Denpasar

Email : *husnul_khatimah08@yahoo.co.id*

ABSTRAK

Penelitian ini bertujuan untuk mengetahui adanya perbedaan gambaran histopatologi *Malignant Catarrhal Fever* pada sapi bali ditinjau dari populasi domba di Propinsi NTB. Sampel yang digunakan sebanyak 69 sampel yang diambil dari organ otak, paru-paru, hati, jantung dan ginjal sapi penderita *Malignant Catarrhal fever*. Organ-organ tersebut diproses dalam pembuatan preparat histopatologi dengan teknik paraffin embedded block dan diwarnai dengan Harris Hematoksin-Eosin. Preparat histopatologi diperiksa berdasarkan lesi patognomonik MCF berupa vaskulitis atau peradangan pada pembuluh darah dan lesi lainnya. Hasil pemeriksaan histopatologi pada otak, paru-paru, hati, jantung dan ginjal sampel menunjukkan adanya lesi berupa infiltrasi sel limfoid yang bervariasi pada masing-masing organ tersebut. Sebanyak 69 sampel yang diperiksa, ditemukan adanya lesi infiltrasi sel limfoid pada jaringan otak sejumlah 67 sampel (97,10%), paru-paru sejumlah 69 sampel (86,95%), hati ditemukan 63 sampel (91,30%), jantung sebanyak 45 sampel (65,21%) dan ginjal sebanyak 47 (68,11%). Dapat disimpulkan bahwa tidak ada perbedaan variasi lesi histopatologik sapi penderita *Malignant Catarrhal Fever* antar wilayah dengan populasi domba yang berbeda. Sehingga perlu penelitian lebih lanjut terkait adanya ternak lain yang kemungkinan bisa menjadi reservoir virus *Malignant Catarrhal Fever*.

Kata Kunci: *Malignant Catarrhal Fever*, Histopatologi, Sapi bali

ABSTRACT

The aim of this study was to investigate the differences in histopathological changes of *Malignant Catarrhal Fever* in bali cattle based on sheep population in West Nusa Tenggara Province. This studied used 69 samples consist of the brains, lungs, livers hearts and kidneys, respectively from the bali cattles that affected the *Malignant Catarrhal Fever* disease. Those organs was processed by paraffin embedded blocking and were stained by Harris Haematoxylin-eosin method. The histopathological preparations were examined based on the pathognomonical lesion that is vasculitis or inflammation of the blood vessel and other lesions. Result of the histopathological examination of the brains, lungs, livers, myocards and kidneys of the samples showed a varied of the level lymphoid cells infiltration in each of the organs. From the 69 samples showed the lymphoid cells infiltration lesions consist of 67 samples (97,10%) on the brain, 60 samples (86,95%) on the lungs, 63 samples (91,30%) on the liver, 45 samples (65,21%) on the myocard, and 47 samples (68,11%) on the kidney. The conclusion were not difference variation

histopathological lesions on the Bali cattles that suffered Malignant Catarrhal Fever among the villages in West Nusa Tenggara with the varied sheep population. The next researchs are needed to study the relationships of other animals as a reservoir of Malignant Catarrhal Fever virus.

Key words: *Malignant Catarrhal Fever, histopathology, Bali cattle*

PENDAHULUAN

Penyebaran sapi Bali terbanyak di wilayah Indonesia adalah di Sulawesi Selatan, Nusa Tenggara Barat, Bali dan Nusa Tenggara Timur (Hardjosubroto, 2004). Wilayah Nusa Tenggara Barat memiliki populasi ternak yang cukup tinggi terutama sapi, domba dan kambing yang dijadikan sebagai sumber tabungan hidup yang dapat memberikan sumbangan pendapatan. Namun kenyataan tersebut tidak sebanding dengan kualitas sumber daya manusia khususnya peternak dalam upaya mengatur sistem pemeliharaan atau perkandangan yang baik. Pola pemeliharaan yang diterapkan yaitu masih semi intensif yaitu dikandangkan pada malam hari, sedangkan siang hari diikat-pindah pada kebun atau lahan-lahan kosong. Hal tersebut tidak jarang mengakibatkan adanya interaksi antara sapi dan domba yang tanpa disadari dapat memicu penularan penyakit MCF (Hendrawan, 2002). Secara ekonomis, penyakit ini merupakan penyakit yang sangat merugikan (Daniels *et al.*, 1988).

Malignant Catarrhal Fever (MCF) merupakan penyakit infeksius yang bersifat degeneratif dan limfoproliferatif yang sangat fatal jika menyerang sapi, kerbau, rusa dan beberapa ruminansia liar lainnya (Plowright *et al.* 1984). Penyakit ini bersifat sporadik dengan tingkat kematian yang sangat tinggi hingga mencapai 100% (Hamilton, 1990), meskipun ada hewan yang sembuh setelah terserang MCF (Penny, 1998).

Penyakit MCF di Indonesia dilaporkan pertama kali oleh Paszotta pada tahun 1894 di Kediri, Jawa Timur (Mansjoer, 1954). Saat ini penyakit tersebut telah tersebar hampir di seluruh Indonesia. Namun demikian, di beberapa daerah banyak kejadian MCF tidak terdiagnosis atau tidak dilaporkan. Kerugian yang ditimbulkan akibat penyakit MCF cukup berarti terutama jika kasus penyakit ini terjadi pada hewan bibit. Kejadian penyakit MCF pada

sapi Bali di lapangan sering dikaitkan dengan adanya ternak domba (Partadiredja *et al.*, 1988).

Berdasarkan hasil pengujian biologi molekuler menunjukkan bahwa domba membawa virus penyebab SA-MCF (*sheep associated-MCF*) tanpa menunjukkan gejala klinis MCF (Wiyono, 1994). Berdasarkan sel limfoblastoid yang diisolasi dari kasus SA-MCF, virus penyebab MCF disebut dengan *Ovine Herpesvirus-2* (OHV-2) (Roizman *et al.*, 1996). *Sheep associated-MCF* pada domba diduga sudah sejak lama terjadi baik secara epidemiologik maupun serologik. Oleh karena itu domba berperan sebagai hewan reservoir (Wiyono *et al.*, 1996), karena wabah penyakit MCF biasa terjadi pada daerah yang populasi dombanya cukup tinggi.

Penyakit MCF biasanya menyerang sapi muda, terutama yang dipelihara bersama domba (Damayanti, 2005). Populasi domba di provinsi NTB yaitu sekitar 26.970 ekor (Disnak NTB, 2010). Diduga hal tersebut mempengaruhi prevalensi MCF yang tinggi dengan lesi yang bervariasi (Muthalib, 1988). Ada dugaan lain juga bahwa ruminansia lain dapat sebagai sumber infeksi virus MCF selama berada di padang penggembalaan (Chmielewicz, 2001).

Lesi pada sapi penderita MCF dapat dilihat dari gambaran histopatologi MCF yang patognomonik yaitu vaskulitis berupa infiltrasi limfosit, makrofag, neutrofil dan sel plasma pada beberapa organ seperti otak, paru-paru, hati, jantung dan usus (Liggit dan De Martini, 1980). Meskipun vaskulitis yang bersifat non-supuratif tergolong lesi patognomonik MCF, tetapi derajat keparahannya sangat bervariasi pada masing-masing organ (Damayanti, 1996). Sejauh mana variasi lesi histopatologi sapi Bali penderita MCF dikaitkan dengan keberadaan domba, maka perlu dilakukan penelitian.

METODE PENELITIAN

Materi Penelitian

Penelitian ini menggunakan 69 sampel jaringan yang diambil dari organ otak, paru-paru, hati, jantung dan ginjal sapi penderita *Malignant Catarrhal fever* (MCF) yang diperiksa oleh Balai Besar Veteriner Denpasar periode 1991- 2011. Berdasarkan atas riwayat kasus, sapi yang diambil sampelnya menunjukkan gejala MCF dan telah diperiksa secara histopatologi dengan hasil diagnosis MCF. Bahan lain yang digunakan adalah formalin buffer 10 %, xylol, gliserin, zat warna Harris Hematoxylin-Eosin, paraffin, dan alkohol. Pewarnaan yang digunakan adalah Hematoxylin Eosin (HE) metode Harris (2001). Peralatan yang digunakan antara lain: alat nekropsi untuk mengambil otak, paru-paru, hati, jantung, dan ginjal. Alat lain yang digunakan adalah *waterbath*, inkubator, mikrotom, paraffin blok, objek gelas dan cover gelas.

Metode Pengumpulan Data

Sampel jaringan otak, paru-paru, hati, jantung, dan ginjal diproses menjadi preparat histopatologi di Laboratorium Patologi Balai Besar Veteriner Denpasar dengan pewarnaan hematoxylin eosin (HE). Setiap sampel diperiksa nomor patologi dan nomor epidemiologinya. Pemeriksaan preparat histopatologi diamati pada lima lapang pandang mikroskopik dengan pembesaran 100x, 200x dan 400x serta diperiksa tanda-tanda agregasi perivaskular, fibrinoid vaskulitis dan edema pada otak. Paru-paru, hati, jantung dan ginjal diperiksa aspek infiltrasi sel mononuklear, hemoragi dan vaskulitis. Hasil pemeriksaan dianalisis secara deskriptif kualitatif.

HASIL DAN PEMBAHASAN

Hasil

Pada periode 1991-2011 Balai Besar Veteriner Denpasar (BBVet) telah mendiagnosa kasus MCF pada berbagai Kabupaten di Propinsi NTB sebanyak 69 kasus. Dari 69 kasus tersebut, kasus yang paling banyak terjadi di wilayah Kabupaten Bima yaitu sebanyak 34 kasus. Dengan jumlah populasi domba terbesar dibandingkan wilayah-wilayah lain yaitu

sebanyak 17.451 ekor. Sedangkan kasus MCF yang paling sedikit ditemukan yaitu di wilayah Kabupaten Dompu dengan jumlah hanya 2 kasus, populasi domba pada wilayah tersebut sebanyak 161 ekor. Demikian juga pada wilayah Kabupaten Sumbawa terdapat 15 kasus MCF dengan populasi domba 1.270 ekor, Lombok Timur 5 kasus dengan populasi domba sebanyak 5.962 ekor dan Lombok Barat terdapat 13 kasus dengan populasi domba 2.126 ekor. Jumlah kasus MCF yang terjadi pada berbagai Kabupaten tersebut sangat bervariasi terutama apabila dikaitkan dengan populasi domba yang ada. Data jumlah ternak pada masing-masing wilayah di NTB dapat dilihat pada Tabel 1.

Tabel 1. Populasi ternak di Propinsi NTB tahun 2010 dan kasus MCF yang didiagnosa BBVet Denpasar periode 1991-2011.

No	Wilayah	Jumlah ternak (2010)	Sapi (ekor)	Domba (ekor)	Kambing (ekor)	Babi (ekor)	Kasus MCF (1991-2011)
1	Lombok barat	144,275	72,861	2,126	35,535	33,753	13 kasus
2	Lombok timur	149,358	80,162	5,962	63,211	23	5 kasus
3	Sumbawa	202,357	156,797	1,270	38,462	5,828	15 kasus
4	Dompu	128,326	74,889	161	50,285	2,991	2 kasus
5	Bima	288,564	91,725	17,451	179,388	-	34 kasus
	Total	912,880	476,434	26970	366,881	42,395	69 kasus

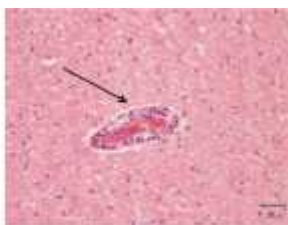Hasil pemeriksaan mikroskopik otak, paru-paru, hati, jantung dan ginjal sapi penderita MCF, ditemukan bahwa hampir semua sampel (69 sampel) yang diperiksa memperlihatkan adanya infiltrasi sel limfoid. Sedangkan lesi fibrinoid nekrosis dan hiperplastik arteri hampir tidak ditemukan pada keseluruhan sampel yang diperiksa. Infiltrasi sel limfoid ditemukan paling banyak pada jaringan otak. Sedangkan infiltrasi limfoid yang paling sedikit ditemukan pada organ jantung. Data tersebut dapat dilihat pada Tabel 2.

Tabel 2. Jumlah kasus penyakit MCF Sapi Bali berdasarkan gambaran histopatologi pada organ otak, paru-paru, hati, jantung dan ginjal.

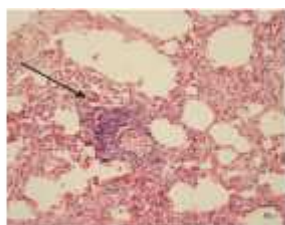No	Lokasi	Jumlah organ /kasus (%)
1	Otak	67/69 (97,10%)
2	Paru-paru	60/69 (86,95%)
3	Hati	63/69 (91,30%)
4	Jantung	45/69 (65,21%)
5	Ginjal	47/69 (68,11%)

Pada semua sampel penelitian ini ditemukan lesi konsisten berupa infiltrasi sel limfoid. Dari 69 sampel yang diperiksa, ditemukan adanya lesi infiltrasi sel limfoid pada jaringan otak sejumlah 67 sampel (97,10%), paru-paru sejumlah 69 sampel (86,95%), pada hati ditemukan 63 sampel (91,30%). Pada jantung sebanyak 45 sampel (65,21%) dan ginjal sebanyak 47 (68,11%). Berdasarkan data yang telah diperoleh diketahui bahwa populasi ternak yang banyak dipelihara di beberapa Kabupaten di Propinsi NTB adalah sapi, domba, kambing dan babi. Kejadian MCF di Propinsi NTB tidak bisa hanya dikaitkan dengan keberadaan domba saja, tetapi perlu diadakan penelitian lebih lanjut terkait adanya ternak lain yang kemungkinan bisa menjadi reservoir virus MCF.


Beberapa gambar lesi histopatologi berupa infiltrasi sel limfoid pada jaringan otak, paru-paru, hati, jantung dan ginjal dapat dilihat pada Gambar berikut:



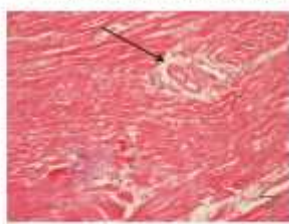Gambar 1. Perivaskulitis pada otak



Gambar 2. Pneumonitis pada paru-paru



Gambar 3. Infiltrasi sel-sel limfoid pada segitiga kieman hati



Gambar 4. Arteriola otot jantung

Pembahasan

Data populasi ternak pada berbagai Kabupaten di Propinsi NTB memperlihatkan bahwa ternak sapi, kambing, domba dan babi masih banyak dipelihara. Kasus MCF pada sapi bali yang paling banyak terjadi yaitu di wilayah Kabupaten Bima dengan jumlah sebanyak 34 kasus dan jumlah populasi domba 17.451 ekor. Kemudian di Kabupaten Sumbawa dengan jumlah 15 kasus dan populasi domba sebanyak 1.270 ekor, di Kabupaten Lombok Barat 13 kasus dengan populasi domba 2.126 ekor dan di Kabupaten Lombok Timur sebanyak 5 kasus dengan populasi domba sebanyak 5.962 ekor. Sedangkan kasus yang paling rendah terjadi di wilayah Kabupaten Dompu yaitu hanya 2 kasus dengan jumlah populasi domba sebanyak 161 ekor. Pada penelitian tersebut tentu tidak dapat disimpulkan bahwa kasus MCF pada sapi akan banyak pada wilayah yang memiliki populasi domba yang banyak pula. Walaupun pernah dilaporkan sebelumnya terkait gambaran histopatologi MCF yang bersifat subklinis pada beberapa wilayah yang memiliki populasi sapi bali yang banyak dengan persentase kasus MCF yang diperoleh banyak juga. Jika jumlah populasi sapi yang berkontak dengan domba pembawa virus MCF banyak, maka peluang untuk terserang MCF juga meningkat dengan sendirinya (Partadiredja *et al.* 1988).

Kejadian MCF pada sapi bali di Propinsi NTB tidak bisa hanya dikaitkan dengan keberadaan domba saja, karena keberadaan hewan lain selain domba juga bisa menjadi salah satu kemungkinan sumber penularan virus MCF (Chmielewicz, 2001). Hasil pemeriksaan gambaran histopatologi MCF terhadap 69 kasus di wilayah NTB tersebut, rata-rata semua lesi pada organ konsisten berupa infiltrasi sel limfoid. Keberadaan lesi infiltrasi sel limfoid pada kasus MCF sapi bali juga pernah ditemukan oleh peneliti-peneliti sebelumnya (O'toole, 1995).

Hasil penelitian ini menunjukkan bahwa sapi bali merupakan hewan yang sangat peka terhadap MCF. Data penelitian ini juga membuktikan bahwa propinsi Nusa Tenggara Barat merupakan daerah endemik MCF (Damayanti, 1996). Berdasarkan penelitian mikroskopik (histopatologi) ini diperoleh data bahwa terdapat lesi infiltrasi sel limfoid yang

bervariasi pada organ otak, paru-paru, hati, jantung dan ginjal. Lesi ini konsisten muncul baik pada kasus MCF dengan populasi domba yang banyak maupun sedikit. Lesi ini umumnya sama seperti yang dilaporkan oleh peneliti-peneliti sebelumnya. Dalam mendiagnosa MCF secara histopatologi pada berbagai organ target perlu diperiksa adanya lesi spesifik yaitu berupa adanya vaskulitis. Keberadaan lesi vaskulitis tersebut dapat dicurigai adanya infeksi dari virus MCF (Liggit, 1980). Gambaran histopatologi berbagai organ target yaitu otak, paru-paru, hati, jantung dan ginjal penyakit MCF terlihat adanya peradangan yang bersifat segmental yang disebabkan karena terjadinya deposit fibrinoid, fragmentasi nukleus dan infiltrasi neutrofil. Pada otak dan hati biasanya terlihat adanya akumulasi sel limfoid pada jaringan ikat yang disertai adanya vaskulitis. Sedangkan pada ginjal infiltrasi limfoid biasanya ada di sekitar kortek. Pada pemeriksaan mikroskopik paru-paru vaskulitis dapat terlihat dengan jelas, Pada organ hati juga ditemukan adanya infiltrasi sel limfoid yang disertai dengan vaskulitis (Liggit, 1980).

SIMPULAN DAN SARAN

Simpulan

Dari hasil penelitian dapat disimpulkan bahwa vaskulitis dan infiltrasi sel limfoid pada semua organ merupakan ciri histopatologik penyakit MCF pada sapi. Tidak ada perbedaan variasi gambaran histopatologi sapi bali penderita MCF antar wilayah dengan jumlah populasi domba yang berbeda di NTB.

Saran

Dalam melakukan diagnosa MCF secara histopatologi jenis lesi yang direkomendasikan sebagai lesi spesifik yaitu vaskulitis. Perlu dilakukan penelitian lebih lanjut tentang kasus MCF pada ternak lain selain domba.

UCAPAN TERIMA KASIH

Pada kesempatan ini penulis menyampaikan ucapan terima kasih dan penghargaan sebesar-besarnya kepada semua pihak yang telah membantu terselesaikannya penelitian ini, terutama kepada dosen

pembimbing serta kepada pimpinan dan staf Balai Besar Veteriner Denpasar atas izin penelitian yang diberikan kepada penulis.

DAFTAR PUSTAKA

- Chmielewicz, B., M. Goltz, and B. Ehlers. 2001. Detection and multigenic characterization of a novel gammaherpesvirus in goats. *Veterinary Research* 75: 87-94.
- Damayanti, R. 1996. Evaluasi histopatologi pada 70 kasus Malignant Catarrhal Fever pada sapi Bali Pros. Temu Ilmiah Nasional Bidang Veteriner, Balivet, Bogor. Hlm. 889-896.
- Damayanti, R., Wiyono. 2005. Infeksi Alami Malignant Catarrhal Fever : Studi Kasus. Balai Penelitian Veteriner Bogor. Bogor. Hlm. 156-157.
- Daniels, P.W., Sudarisman and Pumomo 1988. Malignant catarrhal fever in Asian livestock. *ACIAR Monograph No.7*, 129 p.
- Hamilton, A.F. 1990. Account of three outbreaks of Malignant Catarrhal Fever in Cattle in the Republic of Ireland. *J. Vet. Rec.* 127:231-232.
- Hardjosubroto, W. 2004. Aplikasi Pemuliabiakan Ternak di Lapangan. Jakarta: Gramedia Widiasarana.
- Hendrawan S. 2002. Strategi Optimasi Pemanfaatan Sumberdaya dan Teknologi Tepat Guna Pertanian untuk Meningkatkan Pendapatan Peternak Sapi Potong. Prosiding Seminar Nasional. Balai Pengkajian Teknologi Pertanian NTB. Badan Litbang Pertanian. Departemen Pertanian.
- Liggit, H. D. and J . C. Demartin . 1980. The pathomorphology of malignant catarrhal fever. 1. Generalized lymphoid vasculitis . *Vet. Pathol.* 17 :58-73.
- Mansjoer, M. 1954. Penyidikan Tentang Penyakit Ingusan Pada Sapi dan Kerbau di Indonesia, terutama di Pulau Lombok. Tesis Doktor. Fakultas Kedokteran hewan, Universitas Indonesia, Bogor. P. 187 (Indonesian, English Abstract).
- Muthalib, A. 1988 . A report on the malignant catarrhal fever disease situation in West Nusa Tenggara. In: Malignant Catarrhal

- Fever in Asian Livestock. (Daniels, P.W., Sudarisman, and P. Ronohardjo, Eds) . Australian Centre for International Agricultural Research . Canberra . p.59-63 .
- O'Toole D, Li H, Roberts S, et al.:1995, Chronic generalized obliterative arteriopathy in cattle: a sequel to sheep-associated malignant catarrhal fever. *J vet Diagn Invest* 7:108-121.
- Partadiredja, M. I.G Sudana and Susilo. 1988. Malignant Catarrhal Fever in Indonesia. In: Malignant Catarrhal Fever in asian Livestock. P.W. Daniels, Sudarisman and P. Ronohardjo (Eds). Australian Centre for International Agricultural Research. Canberra. Pp.14-18.
- Penny, C. 1998. Recovery of cattle from Malignant Catarrhal Fever (letter). *J.Vet. Rec.* 142:227.
- Plowright, W. 1984. Malignant Catarrhal Fever virus: A lymphotropic herpesvirus of ruminants. In: *Latent Herpesvirus Infections in Veterinary Medicine*. G. Wittmann, R.M. Gaskell and H.J. Rziha (Eds). Martinus Nijhoff Publishers, Boston, pp. 279-305.
- Roizman, B. R.C. Desrosiers, B. Fleckenstein, C. Lopez, A.C. Minson and M.J. Studdert. 1996. Family Herpesviridae. In: *International commite on Taxonomy of viruses (ICTV), Classification and Nomenclature of Viruses. Sixth report of the ICTV*.
- Wiyono, A, S.I.F. Baxter, M.Saepulloh, R. Damayanti, P.W. Daniels and H.W. Reid. 1994. PCR detection of ovine herpesvirus-2 DNA in Indonesian ruminants-normal sheep and clinical cases of malignant catarrhal fever. *Vet.Microbiol.* 42:45-52.