

Perbandingan Teknik Mini-Flotac dan Teknik Flotasi dalam Uji Koproscopis Cacing pada Feses Penyuh Hijau

(COMPARISON OF MINI-FLOTAC TECHNIQUE AND FLOTATION TECHNIQUE IN COPROSCOPIC TEST OF WORMS IN GREEN TURTLE FECES)

Nurul Audy Baihaq Fathonah^{1*}, Ida Bagus Windia Adnyana², Ida Ayu Pasti Apsari³

¹Mahasiswa Sarjana Pendidikan Dokter Hewan, Fakultas Kedokteran Hewan, Universitas Udayana, Jl. PB. Sudirman, Denpasar, Bali, Indonesia, 80234;

²Laboratorium Patologi Veteriner Fakultas Kedokteran Hewan, Universitas Udayana, Jl. PB. Sudirman, Denpasar, Bali, Indonesia, 80234;

³Laboratorium Parasitologi Veteriner Fakultas Kedokteran Hewan Universitas Udayana, Jl. PB. Sudirman, Denpasar, Bali, Indonesia, 80234.

*Corresponding author email: windiaadnyana@unud.ac.id

Abstrak

Penyu hijau (*Chelonia Mydas*) sebagai hewan yang dilindungi merupakan indikator kesehatan ekosistem laut karena merupakan spesies sentinel. Penyebab kematian penyu hijau yang paling sering terjadi adalah karena infeksi endoparasit. Penemuan telur cacing ini didasarkan pada teknik koproscopi dengan menggunakan sedimentasi, desorpsi, sentrifugasi dan flotasi material. Teknik *Mini-FLOTAC* merupakan metode langsung yang baru-baru ini dikembangkan dari teknik flotasi sebelumnya untuk diagnosis infeksi parasit usus. Penelitian ini bertujuan untuk mengetahui perbandingan hasil pemeriksaan telur cacing menggunakan Teknik *Mini-FLOTAC* dan Teknik Flotasi. Penelitian menggunakan feses penyu hijau yang berada di Pusat Konservasi dan Edukasi TCEC Serangan Bali. Sampel yang digunakan sebanyak 2 gram untuk setiap jenis teknik pemeriksaan. Selanjutnya dilakukan pemeriksaan dengan Teknik *Mini-FLOTAC* dan Teknik Flotasi di laboratorium Pusat Konservasi dan Edukasi TCEC Serangan Bali. Hasil kemudian dianalisis dengan penghitungan manual dan bantuan dari kalkulator statistika online. Nilai parameter k yaitu 0 menginterpretasikan bahwa terdapat perbedaan yang signifikan antara Teknik *Mini-FLOTAC* dan Teknik Flotasi. Interpretasi ini didukung oleh hasil nilai sensitivitas Teknik *Mini-FLOTAC* mencapai 100% dan Teknik Flotasi Menyetuh 0% yang menunjukkan adanya perbedaan yang signifikan antara hasil pemeriksaan telur cacing berdasarkan taksonominya pada Teknik *Mini-FLOTAC* dan Teknik Flotasi. Teknik *Mini-FLOTAC* menunjukkan keefektifan yang lebih unggul dibandingkan dengan Teknik Flotasi untuk mendeteksi telur cacing dalam penelitian ini. Penglihatan telur yang lebih jelas kadang-kadang terlihat pada hasil Teknik Flotasi. Pembuatan saringan pada Fill-Flotac sebesar 250 μ m untuk pemeriksaan penyu hijau (*Chelonia mydas*) agar dapat menghasilkan hasil yang lebih jernih.

Kata kunci: feses; penyu hijau; parasitologi veteriner; satwa akuatik; teknik koproscopis; teknik *Mini-FLOTAC*; teknik flotasi.

Abstract

The green turtle (*Chelonia mydas*) as a protected animal is an indicator of the health of marine ecosystems because it is a sentinel species. The most common cause of green turtle death is endoparasite infection. The discovery of worm eggs is based on coproscopic techniques using sedimentation, desorption, centrifugation and flotation of material. The Mini-FLOTAC technique is a direct method that was recently developed from the previous flotation technique for the diagnosis of intestinal parasitic infections. This study aims to compare the results of examination of worm eggs using the Mini-FLOTAC Technique and the Flotation Technique. The study used green turtle feces at the TCEC Serangan Bali Conservation and Education Center. The sample used 2 grams for each type of technique. Furthermore, an examination was carried out with the Mini-FLOTAC Technique and Flotation Technique in the Turtle Conservation and Education Center TCEC Serangan, Bali laboratory. The results were then analyzed with manual calculations and assistance from an online statistical calculator.

The value of the k parameter is 0, interprets that there is a significant difference between the Mini-FLOTAC Technique and the Flotation Technique. This interpretation is supported by the results of the sensitivity values of the Mini-FLOTAC Technique reaching 100% and the Touch Flotation Technique 0% which indicates a significant difference between the results of examination of worm eggs based on their taxonomy on the Mini-FLOTAC Technique and the Flotation Technique. The Mini-FLOTAC technique showed superior effectiveness compared to the Flotation Technique for detecting worm eggs in this study. Clearer vision of eggs is sometimes seen in the results of the Flotation Technique. Making a filter for Fill-Flotac at 250 μ m for green turtle (*Chelonia mydas*) examination in order to produce clearer results.

Keywords: Green aquatic animal; coproscopic technique; faeces; flotation technique; mini-FLOTAC technique; turtle; veterinary parasitology.

PENDAHULUAN

Penyu adalah indikator kesehatan ekosistem laut. Sebagian besar spesies tersebar secara kosmopolitan, dan ditemukan di perairan samudra tropis dan subtropis di seluruh dunia. Afinitas tinggi mereka untuk habitat pesisir, ketergantungan pada lingkungan laut dan darat, dan umur panjang membuat mereka kandidat yang ideal untuk bertindak sebagai populasi spesies sentinel (Aguirre dan Lutz, 2004).

Terdapat tujuh spesies penyu yang hidup di dunia, enam diantaranya dapat ditemukan di perairan Indonesia. Salah satu penyu yang hidup di perairan Indonesia adalah Penyu Hijau (Janawi, 2009). Tiap tahunnya populasi spesies ini terus menurun, untuk itu dikategorikan satwa langka dan dilindungi dalam *Red Data Book Convention on International Trade in Endangered Species (CITES)* yang termasuk dalam *Apendix I International Union for Conservation of Nature and Natural Resources (IUCN)* (Seminoff, 2002). Flint *et al* 2010 melakukan nekropsi sepanjang tahun 2006-2009 pada penyu hijau yang terdampar pada Queensland Selatan, Australia untuk mengetahui alasan kematian penyu hijau dan didapatkan bahwa penyebab kematian yang paling sering terjadi adalah infeksi endoparasit, gangguan pencernaan, infeksi umum, dan trauma. Kejadian dan prevalensi penyakit pada penyu dalam banyak kasus kemungkinan besar terkait dengan kesehatan habitat laut (Aguirre dan Lutz, 2004; Flint *et al.*, 2015; Harvell *et al.*, 1999;

Jacobson *et al.*, 2006; Ward dan Lafferty, 2004). Oleh karena itu, dengan memahami prevalensi endoparasit ini kita berpotensi memperoleh wawasan tentang kesehatan asal lingkungan penyu hijau secara keseluruhan.

Endoparasit adalah parasit internal yang dapat menginfeksi penyu hijau. Parasit ini dapat berada di organ, seperti saluran pencernaan, dan dapat menyebabkan berbagai masalah kesehatan. Contoh endoparasit yang dapat menginfeksi penyu hijau antara lain nematoda, cestoda, dan trematoda. Parasit ini dapat menyebabkan malabsorpsi, anemia, dan gejala lainnya, dan pada kasus yang parah bahkan bisa berakibat fatal. Penting bagi peneliti dan konservasionis untuk menyadari keberadaan endoparasit dalam populasi penyu hijau untuk melindungi dan melestarikan hewan dengan baik.

Nematoda *Sulcascaaris sulcata* menginfeksi penyu hijau di Brazil (Freitas dan Lent, 1946) yang dapat menyebabkan ulkus, gastritis fibrinopurulen dan gastritis kronis (Lauckner, 1985). Nematoda dari famili *Anisakidae*, yaitu *Anisakis simplex* dan *A. typica* juga diamati menyebabkan tukak hemoragik, gastritis, dan sistis pada serosa pada penyu hijau penangkaran (Burke dan Rodgers, 1982; Glazebok dan Campbell, 1990) dan pada penyu hijau yang hidup bebas di Brasil (Xavier, 2011). Penularan kemungkinan terjadi melalui konsumsi ikan yang terinfeksi. Karena *Anisakis spp.* bermigrasi melalui *celomic cavity*, *Anisakis spp.* dapat menyebabkan fibrosis jaringan dan granuloma (Glazebok dan Campbell, 1990).

Glazerbook *et al* pada 1981 menemukan penyu hijau terdampar di dekat Townsville di Queensland utara. Setelah dilaksanakan pemeriksaan klinis dan patologis diketahui penyakit disebabkan oleh infestasi berat cacing dari genus *Hapalotrema* (*Digenea: Spirorchidae*) dalam sistem kardiovaskular. Telur yang dilepaskan ke dalam sirkulasi dari jantung dan tempat lain menimbulkan respons granulomatosa fokal umum pada inang. Infeksi *Spirorchidiasis* sering terjadi pada penyu dan dapat dideteksi dengan menemukan cacing dewasa yaitu penemuan telur dalam biopsi atau bagian histologis yang digunakan sebagai indikator infeksi secara proksi (Work *et al.*, 2005; Binoti *et al.*, 2016; Santoro *et al.*, 2017).

Penemuan telur cacing ini didasarkan pada teknik koproskopi dengan menggunakan sedimentasi, desorpsi, sentrifugasi dan flotasi material. Aspek metodologi dari teknik ini dibahas dalam literatur (Bailenger, 1979; Rude *et al.*, 1987; Teichmann, 1986; Ayres *et al.*, 1989, 1992; Gaspard dan Schwartzbrod, 1993a, b).

Untuk melakukan uji pemeriksaan telur cacing pada feses hewan di Fakultas Kedokteran Hewan Universitas Udayana sendiri menggunakan Teknik Flotasi (Limantara, M. A. Y. 2019; Setiawan *et al.*, 2014; Bellantari *et al.*, 2021; Apsari *et al.*, 2022).

Pada awal tahun 1941, Hasil penelitian Kouthz menunjukkan bahwa sentrifugasi menggunakan larutan flotasi tinja ZnSO₄ dapat secara signifikan meningkatkan penemuan telur cacing secara umum. Permadi *et al.* (2023) melaksanakan Teknik *Mini-FLOTAC* menggunakan larutan *zinc sulfate* (ZnSO₄) sebagai larutan pengapung dalam menemukan telur cacing *trematoda*. Zahriati *et al* (2017) menguji tentang perbandingan penggunaan larutan garam jenuh dengan larutan *zinc sulfate* sebagai pengapung menggunakan Teknik Flotasi dengan hasil rata-rata jumlah telur sama. Namun, Alvarado-Villalobos *et al* merekomendasikan *zinc sulfate* (ZnSO₄)

untuk pemeriksaan cacing trematoda menggunakan Teknik *Mini-FLOTAC*. Melihat beberapa penelitian yang telah dilakukan ini maka peneliti memutuskan untuk menggunakan larutan *zinc sulfate* pada teknik pemeriksaan telur cacing menggunakan Teknik *Mini-FLOTAC* dan Teknik Flotasi.

Teknik *Mini-FLOTAC* merupakan metode langsung yang baru-baru ini dikembangkan dari Teknik Flotasi sebelumnya untuk diagnosis infeksi parasit usus. Teknik *Mini-FLOTAC* berupaya mengatasi tantangan penggunaan teknologi modern yang disesuaikan dengan sensitivitas tinggi, keterjangkauan, dan kesesuaian diagnosis di rangkaian terbatas sumber daya di mana infeksi parasit usus tersebar luas. Studi yang dilakukan oleh Barda *et al.*, (2013) di Dharamsala, India, dan di Bukumbi, Tanzania untuk membandingkan keakuratan dan kelayakan Teknik *Mini-FLOTAC* dengan metode diagnostik yang saat ini lebih banyak digunakan, seperti apusan feses langsung dan metode konsentrasi formolether. Di antara 180 anak sekolah dasar yang diperiksa, 72% positif terkena infeksi parasit usus. Teknik *Mini-FLOTAC* mendeteksi jumlah infeksi cacing tertinggi (sensitivitas 90%), sedangkan konsentrasi formolether adalah pendekatan yang paling sensitif untuk infeksi *protozoa* usus (sensitivitas 88%). Keuntungan logistik Teknik *Mini-FLOTAC* adalah prosedurnya tidak memerlukan langkah sentrifugasi atau peralatan mahal, dapat dilakukan pada sampel feses segar dan tetap, dan hanya membutuhkan 10–12 menit persiapan sebelum analisis mikroskopis. Data Barda *et al.*, (2013) menunjukkan bahwa Teknik *Mini-FLOTAC* adalah alat diagnostik yang menjanjikan untuk diagnosis cacing; oleh karena itu, studi tindak lanjut dalam pengaturan lain diperlukan.

Penggunaan Teknik *Mini-FLOTAC* untuk pemeriksaan koproskopi cacing pada satwa akuatik lain pernah dilakukan oleh Marcer *et al.*, (2022) yang melakukan penelitian perbandingan uji koproskopi

antara sedimentasi-flotasi dan Mini-FLOTAC terhadap 44 *cetacea*, termasuk lumba-lumba hidung botol (*Tursiops truncatus*), lumba-lumba belang (*Stenella coeruleoalba*), paus sperma (*Physeter macrocephalus*), lumba-lumba Risso (*Grampus griseus*), paus berparuh Cuvier (*Ziphius cavirostris*), paus pilot (*Globicephala melas*), dan paus sirip (*Balaenoptera physalus*). Dengan hasil Teknik Mini-FLOTAC terbukti lebih baik daripada teknik sedimentasi-flotasi untuk mendekati komposisi fauna cacing dari pemeriksaan feses, memiliki sensitivitas yang lebih tinggi atau sama untuk semua taksa.

Penelitian yang membandingkan teknik koproskopi cacing menggunakan Teknik Mini-FLOTAC dan Teknik Flotasi pada penyu hijau (*Chelonia mydas*) sendiri di Universitas Udayana belum pernah dilakukan, namun untuk perbandingan pada teknik koproskopi telur cacing menggunakan Teknik Mini-FLOTAC dan Teknik Flotasi di dunia sudah dilaksanakan namun penelitian dilaksanakan pada sampel feses manusia yaitu Hussein *et al.* (2017) menggunakan larutan pengapung ZnSO₄ dengan hasil Mini-FLOTAC memiliki nilai 100% pada uji sensitivitas dengan hasil yang lebih baik daripada teknik flotasi yaitu 95,7%. Marcer *et al.* (2022) melakukan penelitian di mana membandingkan antara Teknik Mini-FLOTAC dan teknik sedimentasi-flotasi dengan salah satu hasil uji cacing trematoda *Campyla spp.* pada lumba-lumba menghasilkan nilai konkordansi 88.6 dan parameter k 0.69 yang memiliki arti menurut Altman (1991) bahwa data yang diperoleh memiliki hasil mendekati sebenarnya dengan kategori bagus. Namun penelitian yang membandingkan antara teknik Mini-FLOTAC dengan Teknik Flotasi belum ada yang dipublikasikan.

Berdasarkan latar belakang ini peneliti ingin mengeksplorasi penggunaan Teknik Mini-FLOTAC jika dibandingkan dengan Teknik Flotasi. Hasil penelitian diharapkan dapat digunakan sebagai acuan dalam

pemilihan teknik uji koproskopi prevalensi cacing pada penyu hijau.

METODE PENELITIAN

Objek Penelitian

Objek penelitian yang diteliti pada penelitian ini adalah feses penyu hijau yang diambil secara steril di TCEC, Serangan. Banyaknya sampel yang diambil pada penelitian ini berjumlah 30 sampel.

Rancangan Penelitian

Rancangan penelitian ini termasuk dalam penelitian komparatif kuantitatif dengan metode penelitian eksperimen. Penelitian kuantitatif adalah pendekatan kuantitatif yang data-datanya numerikal dan diolah dengan menggunakan teknik statistik. Penelitian komparatif ialah penelitian yang dimaksudkan untuk mengetahui tingkat perbedaan suatu variabel dari dua kelompok yang berbeda. Penelitian ini dimaksudkan untuk mengetahui perbedaan hasil uji koproskopi cacing dengan teknik Mini-FLOTAC dan teknik flotasi menggunakan pendekatan kuantitatif dan data-data yang diperoleh diolah menggunakan teknik statistik. Sampel penelitian ini menggunakan teknik purposive sampling yaitu mengambil 30 sampel feses Penyu Hijau yang di rehabilitasi di TCEC.

Variabel Penelitian

Variabel pada penelitian ini untuk variabel bebas yakni teknik koproskopi yang digunakan, serta variabel terikatnya yaitu telur cacing yang ditemukan dan variabel kendalanya adalah penyu hijau.

Cara Pengumpulan Data

Data primer yaitu data yang diambil langsung dari sampel yang digunakan adalah 30 sampel feses penyu hijau. Pengumpulan sampel feses diambil secara langsung dari tangki penyu. Sampel feses yang baru diambil dimasukkan kedalam pot penampung feses dan data sekunder yaitu data yang diambil oleh peneliti dari buku referensi, perhitungan morfometri penyu hijau yang menjadi objek penelitian, dan

lain sebagainya. Untuk dokumentasi, diambil foto-foto saat pengambilan feses, pemeriksaan morfometri, pelaksanaan teknik Mini-FLOTAC dan teknik flotasi.

Prosedur Penelitian

Teknik Mini-FLOTAC

Sampel feses sebanyak 2 gr dimasukkan kedalam Fill – Flotac. Selanjutnya ditambahkan ZnSO₄ 35 ml lalu homogenkan dan isi kedua ruang apung Mini-FLOTAC (Barda *et al.*, 2013). Diamkan selama 10 menit dan periksa dengan mikroskop pembesaran obyektif 40X.

Teknik Flotasi

Sampel feses sebanyak 2 gr dimasukkan kedalam gelas beker, ditambahkan aquades dan diaduk sampai homogen. Saring dengan wire mesh 250µm. Lalu dituangkan ke dalam tabung sentrifus sampai setinggi 3/4 tabung. Sentrifus dilakukan dengan kecepatan 2000 rpm selama 5 menit. Selanjutnya, supernatannya dibuang, dan ditambahkan larutan ZnSO₄ sampai volume mencapai 3/4 tabung lalu homogenkan. Tabung disentrifus kembali dengan kecepatan 2000 rpm selama 5 menit. Tabung sentrifus diletakkan di atas rak dengan posisi tegak lurus, ditetaskan ZnSO₄ dengan pipet sampai permukaan cairan di dalam tabung menjadi cembung dan dibiarkan selama 3-5 menit, tempelkan cover glass di atas permukaan yang cembung lalu tempelkan pada object glass (Soulsby, 1982). Lalu periksa dengan mikroskop pembesaran obyektif 40X (Apsari *et al.*, 2017).

Analisis Data

Untuk perbandingan kedua teknik koposkropis, hasil dari Teknik Mini-FLOTAC dan Teknik Flotasi direduksi menjadi pernyataan kualitatif, yaitu positif atau negatif. Konkordansi kedua tes kopromikroskopik dihitung sebagai jumlah sampel dengan hasil yang sama dari jumlah total sampel yang diperiksa (% Kesesuaian [concordance]). Hal ini selanjutnya dievaluasi menggunakan statistik tipe kappa (Landis dan Koch 1977), yang

menyatakan proporsi kesepakatan yang ditentukan di luar kebetulan dengan nilai (parameter k) dari 0 (tidak ada kesepakatan) hingga 1 (persetujuan sempurna). Hasil dari kedua teknik koposkropis kemudian dibandingkan dengan isolasi cacing dari feses, untuk menentukan tes mana yang memiliki sensitivitas tertinggi untuk mendeteksi setiap takson. Spesifisitas kedua tes diasumsikan 100%. Analisis sensitivitas kedua tes dilakukan dengan menggunakan perangkat lunak kalkulator epidemiologi daring EpiTools <https://epitools.ausvet.com.au/comparetwo-tests>.

HASIL DAN PEMBAHASAN

Hasil

Hasil pengukuran morfometri penyuh hijau dalam penelitian ini dapat dilihat pada tabel 1 Panjang lengkung karapas atau *curve carapace length* (CCL) penyuh hijau berada pada rentang antara 42-101 cm dengan rata-rata 72.9 cm ± 1.615. Lebar lengkung karapas atau *curve carapace length* (CCW) penyuh hijau memiliki rentang antara 41-91 dengan rata-rata 59.8 ± 4.325.

Dari 30 Sampel Feses penyuh hijau ditemukan jenis telur cacing yang penulis klasifikasikan menjadi dua macam tipe (Permadi *et al.*, 2023) sesuai warna telur cacing yaitu tipe satu yaitu berwarna keemasan (golden) pada gambar 1 dan tipe dua yaitu telur cacing berwarna transparan pada gambar 2. Kemudian dalam klasifikasi telur cacing berwarna keemasan dibagi kembali menjadi dua yaitu telur cacing berwarna kuning tua kecoklatan dan kuning muda. Klasifikasi telur cacing berwarna transparan dibagi menjadi dua yaitu telur cacing jernih dan agak gelap.

Pada Tabel 2 dapat dilihat bahwa dari 30 sampel yang diperiksa, dengan Teknik *Mini-FLOTAC* positif 30 (100%) dan dengan Teknik Flotasi positif 4 (13.3%).

Pada gambar 1A dan 1B memiliki bentuk memanjang dengan dua *polar body* berwarna kecoklatan memiliki kemiripan dengan jenis telur cacing *Hapalotrema*

mistroides atau *Learedius learedi* (Adnyana *et al.*, 2020; Santoro *et al.*, 2020; Murray D. Dailey 1987). Gambar 1C telur berwarna cokelat dengan cangkang tebal beroperkulasi memiliki kemiripan dengan telur *Fasciola hepatica* (Mas-Coma *et al.*, 2020). Gambar 1D telur cacing berbentuk lonjong berwarna coklat muda dengan kapsul berwarna lebih gelap dan permukaan rata memiliki kemiripan dengan *Styphlotrema solitario* (Greiner 2013). Gambar 1E telur cacing memiliki *unipolar spine* satu *polar body* memiliki kemiripan dengan *Carettacola bipora* tipe I (Work *et al.*, 2005).

Gambar 2F menunjukkan telur cacing oval berwarna transparan dengan memiliki satu *polar body* memiliki kemiripan dengan telur cacing *Octangium sagitta* (Greiner 2013). Pada gambar 2G telur cacing berbentuk oval tanpa *polar body* berwarna transparan dengan 2 ujung berbentuk lancip serta kapsul yang mulus memiliki kemiripan dengan telur *Schizamphistomum sceloporum* (Greiner 2013). Telur cacing berbentuk lonjong dengan salah satu berujung lancip pada gambar 2H memiliki kapsul yang tebal dan transparan dan inti telur gelap memiliki kemiripan dengan telur *Sulcaris sulcata* (Greiner 2013). Cacing dengan telur yang memiliki bentuk bikonkav pada gambar 2I biasanya mengacu pada telur cacing benang (*Acanthocephala*) pada penyu hijau (Fisher 1960). Pada gambar 1A dan 1B memiliki bentuk memanjang dengan dua *polar body* berwarna kecoklatan memiliki kemiripan dengan jenis telur cacing *Hapalotrema mistroides* atau *Learedius learedi* (Adnyana *et al.*, 2020; Santoro *et al.*, 2020; Murray D. Dailey 1987). Gambar 1C telur berwarna cokelat dengan cangkang tebal beroperkulasi memiliki kemiripan dengan telur *Fasciola hepatica* (Mas-Coma *et al.*, 2020).. Gambar 1D telur cacing berbentuk lonjong berwarna coklat muda dengan kapsul berwarna lebih gelap dan permukaan rata memiliki kemiripan dengan *Styphlotrema solitario* (Greiner 2013). Gambar 1E telur cacing memiliki *unipolar*

spine satu *polar body* memiliki kemiripan dengan *Carettacola bipora* tipe I (Work *et al.*, 2005).

Tabel 3 memberikan gambaran tentang sensitivitas dan spesifisitas kedua teknik dalam mendeteksi keberadaan cacing. Dalam tabel tersebut, terdapat empat kategori yang mencakup hasil positif dan negatif dari masing-masing teknik. Pertama, menunjukkan hasil positif pada Teknik *Mini-FLOTAC* dan juga pada Teknik Flotasi, dengan jumlah sebanyak 4. Kemudian, hasil negatif pada Teknik *Mini-FLOTAC* dan hasil positif pada Teknik Flotasi, dengan jumlah sebanyak 0. Hasil positif pada Teknik *Mini-FLOTAC*, namun hasil negatif pada Teknik Flotasi yaitu berjumlah 25. Sedangkan, yang menunjukkan hasil negatif pada kedua teknik, dengan jumlah sebanyak 0. Nilai parameter k yang dihasilkan adalah 0 yang menunjukkan bahwa tidak ada kesepakatan yang diamati antara kedua Teknik *Mini-FLOTAC* dan Teknik Flotasi.

Pembahasan

Berdasarkan hasil penelitian ini, Teknik *Mini-FLOTAC* terbukti lebih baik daripada Teknik Flotasi untuk mendeteksi telur cacing dalam pemeriksaan feses, Teknik *Mini-FLOTAC* juga memiliki sensitivitas yang jauh lebih tinggi untuk semua jenis telur cacing. Prevalensi dan jumlah sampel feses yang rendah menjadi batas dalam interpretasi hasil sensitivitas. Kendala yang tidak dapat dihindari dalam mendapatkan sampel dari penyu hijau ialah ketidakmungkinan merencanakan jumlah pengambilan sampel karena penyu hijau adalah satwa yang dilindungi oleh negara.

Perbandingan dari dua teknik koproskopis menunjukkan tidak ada kesamaan di antara kedua teknik tersebut. Teknik *Mini-FLOTAC* telah divalidasi untuk digunakan pada manusia, serta pada hewan domestik dan liar, menunjukkan sensitivitas dan akurasi diagnostik yang lebih tinggi bila dibandingkan dengan teknik tradisional lainnya untuk mendeteksi infeksi cacing (Cardoso *et al.*, 2021; Catalano *et al.*, 2019; Capasso *et al.*, 2019;

Carreca *et al.*, 2018; Coulibaly *et al.*, 2016; Lima *et al.*, 2015; Maurelli *et al.*, 2014; Rinaldi *et al.*, 2014)

Penglihatan telur yang lebih jelas tanpa debris kadang-kadang terlihat pada hasil Teknik Flotasi. Menggunakan ukuran saringan yang tepat dapat memperbaiki masalah ini untuk mengurangi jumlah kotoran tinja pada *Mini-FLOTAC*. Hasil yang diperoleh penelitian ini menyoroti sensitivitas Teknik *Mini-FLOTAC* yang jauh lebih besar dibandingkan dengan Teknik Flotasi untuk mendeteksi telur parasit cacing yang berada di feses penyu hijau. Hal ini juga didukung oleh Nilai parameter $k=0$ yang menunjukkan bahwa tidak ada kesepakatan yang diamati antara kedua Teknik *Mini-FLOTAC* dan Teknik Flotasi.

Secara ekonomis pada biaya larutan pengapung, Teknik Flotasi jauh lebih murah dibandingkan dengan Teknik *Mini-FLOTAC* karena Teknik Flotasi hanya membutuhkan sekitar 16-17 ml *Zinc Sulfate* per satu sampel dimana Teknik *Mini-FLOTAC* membutuhkan 38 ml. Namun secara alat Teknik *Mini-FLOTAC* hanya perlu menyiapkan *Mini-FLOTAC* dan *Fill-FLOTAC* sedangkan Teknik Flotasi masih membutuhkan alat sentrifugator, saringan, mortar, dll.

SIMPULAN DAN SARAN

Simpulan

Terdapat perbedaan yang signifikan antara hasil pemeriksaan telur cacing metode pemeriksaan Teknik *Mini-FLOTAC* dan Teknik Flotasi. Dari hasil penelitian ini dapat diketahui bahwa Teknik *Mini-FLOTAC* mendeteksi jenis telur cacing yang jauh lebih banyak dibandingkan Teknik Flotasi. Teknik *Mini-FLOTAC* juga memiliki prosedur yang jauh lebih sederhana dan cepat dengan hasil yang lebih baik.

Saran

Pembuatan saringan pada *Fill-Flotac* sebesar 250 μ m untuk pemeriksaan penyu

hijau (*chelonia mydas*) agar dapat menghasilkan hasil yang lebih jernih.

UCAPAN TERIMAKASIH

Penulis mengucapkan terima kasih utamanya kepada Turtle Conservation and Education Center yang telah memfasilitasi penelitian penulis. serta semua pihak yang telah membantu dalam penyelesaian penelitian ini.

DAFTAR PUSTAKA

- Adnyana W, W Ladds P, Blair D. 2020. Prevalence and clinico-pathological studies on trematodiasis in marine turtles in Indonesia. *Int. J. Sci. Res. Pub.* 10(8): 274–295.
- Aguirre AA, Lutz P. 2004. Marine turtles as sentinels of ecosystem health: Is fibropapillomatosis an indicator? *Eco Health.* 1(3): 275-283.
- Alvarado-Villalobos MA, Cringoli G, Maurelli MP, Cambou A, Rinaldi L, Barbachano-Guerrero A, Guevara R, Chapman CA, Serio-Silva JC. 2017. Flotation techniques (FLOTAC and mini-FLOTAC) for detecting gastrointestinal parasites in howler monkeys. *Parasit Vectors.* 10(1): 586.
- Apsari IAP, Kencana GAAY, Mahardika GNK, Astawa NM, Kendran AAS, Suartha IN, Widyastuti S, Suardana IBK, Dewi IGAMK, Sudiarta IP. 2022. Ragam, prevalensi dan intensitas infeksi parasit pada sapi kelompok Tani Niti Sari Desa Baturiti Kabupaten Tabanan, Provinsi Bali. *Bul. Vet. Udayana.* 14(1): 11.
- Ayres RM, Stott R, Lee DL, Mara DD, Silva SA. 1991. Comparison of techniques for the enumeration of human parasitic helminth eggs in treated wastewater. *Environ. Technol.* 12(7): 617–623.
- Ayres RM, Stott R, Mara DD, Lee DL. 1992. Wastewater reuse in agriculture and the risk of intestinal nematode infection. *Parasitol. Today.* 8(1): 32–35.

- Bellantari, M, Wandia, IN, Dwinata, IM. 2021. Prevalence and identification of gastrointestinal wormon longtailed macaquein Pulaki Temple, Banyupoh, Gerokgak, Buleleng, Bali. *Indon. Med. Vet.* 10(1): 51–60.
- Binoti E, Gomes MC, De Calais Junior A, Werneck MR, Martins IVF, Boeloni JN. 2016. Helminth fauna of *Chelonia mydas* (Linnaeus, 1758) in the south of Espírito Santo State in Brasil. *Helminthologia.* 53(2): 195–199.
- Burke JB, Rodgers LJ. 1982. Gastric ulceration associated with larval nematodes (*Anisakis* sp. type 1) in pen reared green turtles (*Chelonia mydas*) from Torres strait. *J. Wildlife Dis.* 18(1): 41–46.
- Fisher FMJ. 1960. On acanthocephala of turtles, with the description of *Neoechinorhynchus emyditoides* n. sp. *J. Parasitol.* 46(2):257–266.
- Flint M, Eden PA, Limpus CJ, Owen H, Gaus C, Mills PC. 2015. Clinical and pathological findings in green turtles (*Chelonia mydas*) from Gladstone, Queensland: Investigations of a stranding epidemic. *Eco Hhealth.* 12(2): 298–309
- Flint M, Patterson-Kane JC, Limpus CJ, Mills PC. 2006. An epidemiological analysis of causes of disease and mortality. *Eco Health.* 7(1): 135–145.
- Freitas JFT, Lent H. 1946. "Porrocaecum sulcatum" (Rudolphi, 1819) (Nematoda, Ascaroidea). *Rev. Bras. Biol.* 6: 235–238.
- Gaspard P, Schwartzbrod J. 1993a. Determination of the parasitic contamination of irrigated vegetables. *Water Sci. Technol.* 27(7–8): 295–302.
- Gaspard P, Schwartzbrod J. 1993b. Irrigation with wastewater: parasitological analysis of soil. *Zbl. Hyg.* 193: 513–520.
- Greiner EC. 2013. 16 Parasites of marine turtles. In: Wyneken J, Lohmann KJ, Musick JA, editors. *The biology of sea turtles*, volume III. CRC Press. Pp. 428–443.
- Glazebrook JS, Campbell RS, Blair D. 1981. Pathological changes associated with cardiovascular trematodes (Digenea: Spirorchidae) in a green sea turtle *Chelonia mydas* (L.). *J. Comp. Pathol.* 91(3): 361–368.
- Glazerbook JS, Campbell RSF. 1990. A survey of the diseases of marine turtles in northern Australia. *Dis. Aquat. Org.* (1): 83–95.
- Harvell CD, Kim K, Burkholder JM, Colwell RR, Epstein PR, Grimes DJ, Hofmann EE, Lipp EK, Osterhaus ADME, Overstreet RM, *et al.* 1999. Emerging marine diseases - climate links and anthropogenic factors. *Science.* 285: 1505–1510.
- Hussein AH, Rashed SM, El-Hayawan, IA, Aly NSM, Abou Ouf, EA, Ali AT. 2017. Intestinal parasite infections and accuracy of direct thin and thick smear, formol-ether sedimentation, centrifugal flotation, and miniFLOTAC techniques among patients with gastrointestinal tract disorders from the Greater Cairo Region, Egypt. *Am. J. Trop. Med. Hyg.* 96(3): 589–594.
- Jacobson ER, Homer BL, Stacy BA, Greiner EC, Szabo NJ, Chrisman CL, Origg F, Coberley S, Foley AM, Landsberg JH, *et al.* 2006. Neurological disease in wild loggerhead sea turtles *Caretta caretta*. *Dis. Aquat. Organ.* 70(1–2): 139–154.
- Janawi. 2009. Perkembangan Suhu Sarang Penetasan Buatan pada Penetasan Telur Penyu hijau (*Chelonia mydas* L.) di Pantai Pangumbahan Kabupaten Sukabumi. [Skripsi]. Fakultas Pertanian Universitas Suryakencana. Cianjur.
- Landis JR, Koch GG. 1977. The measurement of observer agreement for categorical data. *Biometrics.* 33(1):159–174.
- Lauckner G. 1985. Diseases of marine animals: introduction, Reptilia, Aves, Mammalia. *Helgoland: Biologische Anstalt Helgoland.* 16(2) :553–626.
- Limantara MAY. 2019. Prevalensi dan jenis cacing pada penyu yang

- direhabilitasi di turtle conservation and education center (TCEC). [Skripsi]. Fakultas Kedokteran Hewan Universitas Udayana. Jimbaran.
- Marcer F, Cassini R, Parisotto N, Tessarin C, Marchiori E. 2022. A comparative study of Mini-FLOTAC with traditional coprological techniques in the analysis of cetacean fecal samples. *Front. Vet. Sci.* 9: 908486.
- Mas-Coma S, Buchon P, Funatsu IR, Angles R, Mas-Bargues C, Artigas P, Valero MA, Bargues MD. 2020. Donkey fascioliasis within a one health control action: Transmission capacity, field epidemiology, and reservoir role in a human hyperendemic area. *Front. Vet. Sci.* 7: 5.
- Murray D, Dailey GHB. 1987. Digenetic Trematodes as Possible Etiologic Agent for Fibropapillomas in Hawaiian Green Turtles (*Chelonia mydas*). *Digenetic Trematodes*. 1987: 1.
- Permadi A, Adnyana IBW, Suartini IGAA. 2023. Coprological study of trematode infection in rehabilitated green turtles at the turtle conservation and education center Bali. *Bul. Vet. Udayana*. 15(5): 971-981.
- Rude RA, Peeler JT, Risty NG. 1987. Comparison of diethylether and ethylacetate as extracting agents for recovery of *Ascaris*. *J. Assoc. Off. Anal. Chem.* 70: 1000–1001.
- Santoro M, Greiner EC, Morales JA, Rodríguez-Ortíz B. 2006. Digenetic trematode community in nesting green sea turtles (*Chelonia mydas*) from Tortuguero National Park, Costa Rica. *J. Parasitol.* 92(6): 1202–1206.
- Santoro M, Di Nocera F, Iaccarino D, Lawton SP, Cerrone A, Uberti BD, D'Amore M, Hochscheid S, Maffucci F, Galiero G. 2017. Pathology and molecular analysis of *Haplotrema mistroides* (Digenea: Spirorchiidae) infecting a Mediterranean loggerhead turtle *Caretta caretta*. *Dis. Aquat. Org.* 124: 101-108.
- Santoro M, Marchiori E, Iaccarino D, Uberti BD, Cassini R, Di Nocera F, Cerrone A, Galiero G, Marcer F. 2019. Epidemiology of *Sulcascaris sulcata* (Nematoda: Anisakidae) ulcerous gastritis in the Mediterranean loggerhead sea turtle (*Caretta caretta*). *Parasitol. Res.* 118(5): 1457–1463.
- Santoro M, Marchiori E, Cassini R, Drigo M, Iaccarino D, Di Nocera F, Degli Uberti B, De Luca G, D'Amore M, Centelleghes C. 2020. Epidemiology of blood flukes (Digenea: Spirorchiidae) in sea turtles from Tyrrhenian and Adriatic Seas, off Italy. *Parasit Vectors*. 13(1): 52.
- Seminoff JA. 2002. Marine Turtle Specialist Global Green Turtle (*Chelonia mydas*) assessment for the IUCN Red List Programme. Laporan untuk Species Survival Commission.
- Setiawan DK, Dwinata M, Oka IBM. 2014. Identifikasi jenis cacing nematoda pada saluran gastrointestinal kuda penarik cidomo di Kecamatan Selong, Lombok Timur. *Indon. Med. Vet.* 3(5): 351–358.
- Teichmann A. 1986. Towards the methodology of quantitative determination of the occurrence of helminth in municipal wastewater. *Appl. Parasitol.* 27: 145–150.
- Valero MA, Perez-Crespo I, Periago MV, Khoubbane M, Mas-Coma S. 2009. Fluke egg characteristics for the diagnosis of human and animal fascioliasis by *Fasciola hepatica* and *F. gigantica*. *Acta Trop.* 111(2):150–159.
- Ward JR, Lafferty KD. 2004. The elusive baseline of marine disease: are diseases in ocean ecosystems increasing? *PLoS Biol.* 2(4): E120.
- Work TM, Balazs GH, Schumacher JL, Amarisa M. 2005. Epizootiology of spirorchiid infection in green turtles (*Chelonia mydas*) in Hawaii. *J. Parasitol.* 91(4): 871–876.
- Xavier RA. 2011. Análise da fauna parasitológica gastrointestinal de *Chelonia mydas* (Linnaeus, 1758) no litoral norte e médio do Rio Grande do

Sul, Brasil. Monografia (Trabalho de Conclusão de Curso de Graduação em Ciências Biológicas). Imbé.

Zahriati F. 2017. Infeksi cacing tambang. [Skripsi]. Universitas Muhammadiyah Semarang. Semarang.

Tabel 1 Data penyu yang digunakan sebagai objek penelitian

No. Tagging	CCL (Cm)	CCW (Cm)	Jenis Kelamin
IDB 010206	71	67	Betina
IDB 010207	71	67	
ID 010209	98	91	Jantan
ID 010210	91	79	
ID 010211	101	90	Betina
IDB 010212	83	76	
IDB 010213	74	73	
ID 010214	78	69	
IDB 010215	83	76	Jantan
ID 010216	80	76	Betina
IDB 010217	80	78	
IDB 010218	78	69	
IDB 010219	62	57	
ID 010220	44	44	
IDB 010221	49	44	
ID 010222	57	54	
IDB 010223	43	44	
ID 010274	42	41	
ID 010225	46	44	
IDB 010227	50	48	
IDB 010228	61	58	
IDB 010229	46	42	
IDB 010230	45	44	
IDB 010232	46	44	
ID 010233	45	43	
IDB 010234	73	67	
ID 010235	61	53	
IDB 010236	55	51	
IDB 010237	58	53	
IDB 010238	67	62	

Keterangan: CCL: *curve carapace length*; CCW: *curve carapace width*

Tabel 2. Hasil pemeriksaan telur cacing pada kedua teknik kopskropis

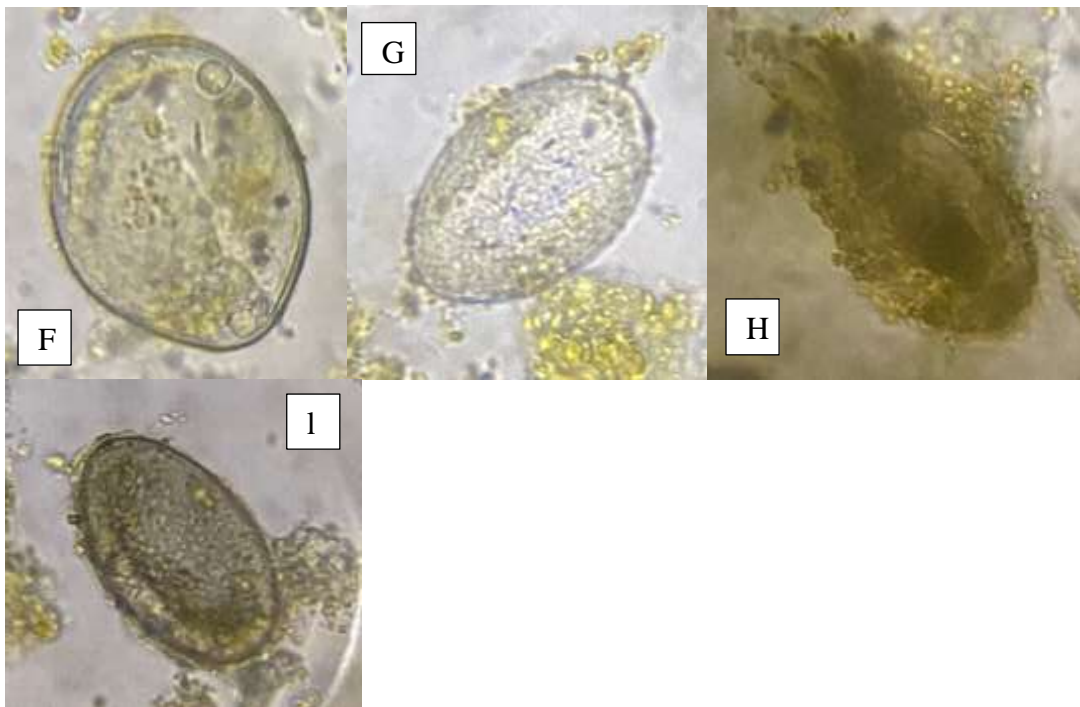
No. Tagging	Sampel	Teknik Mini-Flotac	Teknik Flotasi
IDB 010206	1		Negatif
IDB 010207	2		Positif
ID 010209	3		
ID 010210	4		
ID 010211	5		
IDB 010212	6		Negatif
IDB 010213	7		
ID 010214	8		
IDB 010215	9		
ID 010216	10		Positif
IDB 010217	11		
IDB 010218	12		
IDB 010219	13		
ID 010220	14		
IDB 010221	15	Positif	
ID 010222	16		
IDB 010223	17		
ID 010274	18		
ID 010225	19		
IDB 010227	20		
IDB 010228	21		
IDB 010229	22		
IDB 010230	23		
IDB 010232	24		
ID 010233	25		
IDB 010234	26		
ID 010235	27		
IDB 010236	28		
IDB 010237	29		
IDB 010238	30		Positif

Tabel 3. Hasil pemeriksaan telur cacing penyu hijau (*Chelonia mydas*) secara Teknik Mini-FLOTAC dan Teknik Flotasi

		Teknik Mini-FLOTAC	
		Positif	Negatif
Teknik Flotasi	Positif	4	0
	Negatif	26	0
	Total	30	0



Gambar 1. Telur cacing tipe satu berwarna keemasan, A-C telur cacing berwarna kuning muda dan D dan E telur cacing berwarna kuning tua kecoklatan. Pembesaran 40x (Sumber: dokumentasi pribadi)



Gambar 2. Telur cacing tipe dua berwarna transparan, F-G telur cacing berwarna jernih dan H-I telur cacing berwarna agak gelap. Pembesaran 40x. (Sumber: dokumentasi pribadi)