

Efek Viroterapi Virus *Newcastle Disease* Isolat Gianyar-1/Ak/2014 pada Histopatologi Limpa Tikus Putih Model Fibrosarkoma

(EFFECT OF VIROTHERAPY OF NEWCASTLE DISEASE VIRUS ISOLATE GIANYAR-1/AK/2014 ON SPLEEN HISTOPATHOLOGY OF WHITE RAT FIBROSARCOMA MODEL)

Shafira Laili Aulia¹, Ida Bagus Oka Winaya^{2*}, Anak Agung Ayu Mirah Adi²

¹Mahasiswa Sarjana Pendidikan Dokter Hewan, Fakultas Kedokteran Hewan Universitas Udayana, JL. PB. Sudirman, Denpasar, Bali, Indonesia, 80234;

²Laboratorium Patologi Veteriner, Fakultas Kedokteran Hewan Universitas Udayana, JL. PB. Sudirman, Denpasar, Bali, Indonesia, 80234;

*Corresponding author email: okawinaya@unud.ac.id

Abstrak

Fibrosarkoma adalah kanker yang berasal dari sel fibroblast yang tumbuh secara tak terkendali dan tak terbatas. Pembedahan, kemoterapi, dan radioterapi menjadi terapi antikanker yang umum digunakan, namun masih berefek negatif pada sel-sel normal tubuh, sehingga dilakukan terapi alternatif menggunakan replikasi virus onkolitik yaitu virus *Newcastle disease*. Tujuan dari penelitian ini adalah untuk mengetahui kerusakan atau efek negatif pada organ limpa pasca viroterapi menggunakan virus *Newcastle disease* dengan mengamati gambaran histopatologi. Penelitian ini menggunakan 12 ekor tikus yang telah diinduksi benzo(a)piren, setelah secara makroskopik teramati kanker berdiameter 3-4 mm, diambil 6 ekor dengan ukuran kanker hampir seragam. Dikelompokkan menjadi dua perlakuan yaitu kelompok kontrol (P₀) yang diinjeksi *Phosphate Buffer Saline* (PBS) sejumlah 0,5 mL dan kelompok perlakuan (P₁) yang diinjeksi virus *Newcastle disease* dengan dosis 0,5 mL/2⁸ HA unit. Variabel yang diamati adalah lesi kongesti, perdarahan, dan nekrosis. Hasil pengamatan histopatologi dari kedua kelompok menunjukkan tidak terjadi kerusakan yang spesifik pada organ limpa, namun teramati adanya proliferasi limfosit. Berdasarkan hasil tersebut, dapat disimpulkan bahwa viroterapi dengan virus *Newcastle disease* isolat Gianyar-1/AK/2014 tidak berpengaruh terhadap histopatologi limpa tikus putih penderita fibrosarkoma.

Kata kunci: Fibrosarkoma; limpa; tikus galur *sprague dawley*; Virus *Newcastle Disease*

Abstract

Fibrosarcoma is cancer that originates from fibroblast cells that grow uncontrollably and indefinitely. Surgery, chemotherapy, and radiotherapy are commonly used anticancer therapies, but still have a negative effect on normal body cells, so alternative therapies are carried out using replication of oncolytic viruses, namely Newcastle disease virus. The purpose of this study was to determine the damage or negative effects on the spleen organ after virotherapy using Newcastle disease virus by observing the histopathological picture. This study used 12 rats that had been induced benzo(a)pyrene, after macroscopically observed cancer with a diameter of 3-4 mm, 6 tails with almost uniform cancer size. Grouped into two treatments, namely the control group (P₀) injected with Phosphate Buffer Saline (PBS) amounting to 0.5 mL and the treatment group (P₁) injected with Newcastle disease virus at a dose of 0.5 mL/2⁸ HA units. The variables observed were congestion lesions, hemorrhage, and necrosis. The results of histopathological observations from both groups showed no specific damage to the spleen organ, but lymphocyte proliferation was observed. Based on these results, it can be concluded that virotherapy with Newcastle disease virus isolate Gianyar-1/AK/2014 has no effect on the histopathology of the spleen of white rats with fibrosarcoma.

Keywords: Fibrosarcoma; spleen; sprague dawley rat; Newcastle Disease virus

PENDAHULUAN

Kanker atau neoplasma ganas menjadi salah satu penyebab utama kematian pada hewan peliharaan (Vascellari *et al.*, 2009). Kanker merupakan kelainan sel yang tumbuh secara tak terkendali, tidak terbatas, tidak normal, dan tidak bermanfaat bagi tubuh (Siwi dan Prasetyorini, 2019). Sel kanker ini berasal dari mutasi gen atau karena induksi senyawa asing yang karsinogenik dan menyebabkan terjadinya perubahan ukuran, bentuk, hingga fungsi suatu sel tubuh (Setiawan, 2015; Sofyan *et al.*, 2020). Kanker yang sering timbul pada hewan adalah Sarkoma Jaringan Lunak (STS). STS ini merupakan neoplasma mesenkim yang berasal dari jaringan ikat lunak dan dapat terjadi di seluruh anatomi tubuh (Dennis *et al.*, 2011). Salah satu jenisnya adalah fibrosarkoma. Pengobatan fibrosarkoma yang umum dilakukan masih memiliki efek samping bagi tubuh. Hal ini membuat terapi antikanker masih terus dikembangkan hingga saat ini (Setiawan, 2015). Salah satunya dengan viroterapi, yaitu menggunakan replikasi virus onkolitik sebagai agen terapi dalam melakukan terapi kanker. Viroterapi dipilih karena dapat membunuh sel-sel kanker tanpa merusak sel normal (Motalleb, 2013). Banyak jenis agen viroterapi kanker yang telah diteliti dan dikembangkan, salah satunya menggunakan virus *Newcastle Disease*. Virus *Newcastle disease* tidak patogen pada mamalia dan memiliki sifat onkolitik alami, ini membuatnya menjadi agen terapi kanker yang sangat menjanjikan (Rahmawati *et al.*, 2022).

Virus *Newcastle Disease* diklasifikasikan sebagai *avian paramyxovirus-1* (APMV-1) dari genus *orthoavulavirus* famili *paramyxoviridae*. Berdasarkan semua penelitian yang dilakukan, virus *Newcastle Disease* menunjukkan adanya replikasi selektif hampir diseluruh sel kanker manusia yang diuji dan transformasi sel. (Fournier dan Schirmacher, 2013). Infeksi virus *Newcastle disease* pada sel kanker dapat

merangsang respon imun bawaan, meningkatkan respon limfosit T, mengaktifkan sel *Natural Killer* (NK), dan meningkatkan *Kanker Necrosis Factor* (TNF). Limfosit berperan penting dalam sistem imun adaptif yang dapat melindungi tubuh terhadap infeksi ataupun kanker (Lutviana *et al.*, 2022). Limfosit diproduksi oleh organ limfoid sekunder seperti limpa (Prakoewa, 2020). Limpa merupakan organ penting yang bereaksi cepat terhadap antigen dalam darah dan menghasilkan antibodi (Junqueira, 2010).

METODE PENELITIAN

Sampel Penelitian

Sampel yang digunakan dalam penelitian ini dua belas ekor tikus (*Rattus norvegicus*) galur *Sprague Dawley* dengan berat badan 100-150 gram, umur tiga bulan, dan berjenis kelamin jantan.

Rancangan Penelitian

Dua belas ekor tikus yang sudah muncul kanker dipilih enam yang ukuran kankernya hampir seragam, kemudian dibagi menjadi dua kelompok. Kelompok perlakuan 0 (P₀) merupakan kelompok kontrol yang diinjeksi dengan *Phosphate Buffer Saline* (PBS) dan kelompok perlakuan 1 (P₁) merupakan kelompok tikus yang diinjeksi dengan virus *Newcastle disease* isolat Gianyar-1/AK/2014 strain virulen (Wijaya *et al.*, 2018).

Prosedur Penelitian

Tikus diadaptasikan dengan lingkungan kandangnya selama satu minggu serta diberi makan dan minum secara *ad libitum*. Semua tikus ini diinjeksi larutan benzo(a)piren 0,3% (w/v) sebanyak 0,1 mL pada subkutan daerah interskapular untuk menginduksi pembentukan fibrosarkoma. Injeksi diberikan sebanyak sepuluh kali secara bertahap dengan interval pemberian dua hari sekali. Tikus dipalpasi dua kali seminggu setelah pemberian larutan benzo(a)piren hingga muncul kanker berukuran 3-4 cm. Metode induksi fibrosarkoma pada tikus mengacu pada penelitian Sukardiman, (2015) dan Sewoyo

et al., (2021). Injeksi virus *Newcastle disease* isolat Gianyar-1/AK/2014 diberikan sehari sekali selama empat hari dengan dosis 0,5 mL/2⁸ HA unit (Sewoyo *et al.*, 2021; Yurchenko *et al.*, 2018). Tikus dieutanasi dan nekropsi pada dua minggu setelah perlakuan terakhir. Sampel yang diambil berupa organ limpa lalu difiksasi dalam larutan *Neutral Buffered Formalin* (NBF) 10%. Kemudian organ limpa dibuat preparat histologi dengan pewarnaan HE.

Parameter Penelitian

Parameter yang diamati berupa keparahan lesi kongesti, perdarahan, dan nekrosis yang diamati pada 5 lapang pandang di bawah mikroskop dengan perbesaran 400x.

Analisis Data

Hasil pengamatan secara mikroskopis berupa lesi kongesti, perdarahan, dan nekrosis sel dikategorikan berdasarkan derajat kerusakan, selanjutnya disajikan secara deskriptif.

HASIL DAN PEMBAHASAN

Hasil

Hasil yang didapat pada pemeriksaan mikroskopis, teramati tidak ada gambaran histopatologi berupa kongesti, perdarahan, dan nekrosis baik pada kelompok tikus kontrol (P₀) ataupun pada kelompok tikus perlakuan (P₁). Akan tetapi teramati adanya proliferasi limfosit pada pulpa putih di semua kelompok P₁.

Pada pemeriksaan histopatologi limpa tikus putih perlakuan 0 (P₀) tidak ada gambaran histopatologi berupa lesi kongesti, perdarahan, maupun nekrosis yang ditemukan. Hal yang sama juga ditunjukkan pada tikus perlakuan 1 (P₁). Meskipun demikian, pada P₁ terlihat adanya proliferasi limfosit pada pulpa putih. Keadaan ini menunjukkan jika viroterapi dengan virus *Newcastle disease* isolat Gianyar-1/AK/2014 tidak berpengaruh terhadap histopatologi limpa tikus putih penderita fibrosarkoma.

Pembahasan

Seperti yang telah dijelaskan sebelumnya jika virus *Newcastle disease* tidak patogen pada mamalia dan memiliki sifat onkolitik alami, ini membuatnya menjadi agen terapi kanker yang sangat menjanjikan (Rakhmawati *et al.*, 2022). Strain Virus *Newcastle Disease* yang telah dilemahkan secara alami yaitu PV701 dan 73-T menunjukkan adanya selektivitas kanker pada manusia (Motalleb, 2013). Fournier dan Schirrmacher (2013) mengatakan bahwa berdasarkan semua penelitian yang dilakukan, virus *Newcastle Disease* menunjukkan adanya replikasi selektif hampir diseluruh sel kanker manusia yang diuji dan transformasi sel.

Pada penelitian ini, hasil pemeriksaan mikroskopik pada limpa menunjukkan jika tidak terjadinya lesi kongesti, perdarahan, dan nekrosis. Namun ada proliferasi limfosit pada limpa tikus model fibrosarkoma yang diterapi dengan virus *Newcastle disease* juga ditemukan dalam penelitian oleh Lutviana *et al.*, (2021) bahwa limpa tikus yang diterapi dengan virus *Newcastle disease* isolat Tabanan-1/ARP/2017 tidak memperlihatkan perubahan mikroskopik seperti deplesi, nekrosis, hemoragi, dan radang. Tetapi terjadi pelebaran diameter pulpa putih, germinal center, dan zona marginalis. Hal ini terjadi karena respon virus *Newcastle disease* dari antigen yang masuk sehingga mengaktifkan sel imun, temuan ini sejalan dengan penelitian oleh Fournier dan Schirrmacher, (2013) bahwa virus *Newcastle disease* merupakan agen terapi kanker yang menjanjikan berdasarkan tiga faktor yaitu selektif untuk bereplikasi pada sel kanker, memiliki potensi virus onkolitik, dan mampu menstimulasi sistem imun.

Mekanisme onkolitik virus *Newcastle disease* mencakup beberapa aspek yaitu pertama, virus secara selektif menginfeksi dan bereplikasi dalam sel kanker. Kedua, ini merupakan efek tidak langsung dari respon imun bawaan dan sistem imun adaptif dari inang yang bekerja melawan

virus yang melibatkan sel *Natural Killer* (NK) dan limfosit T sitotoksik yang diarahkan untuk menargetkan antigen virus sel kanker. Ketiga, protein amplop juga terlibat dalam efek onkolitik. Keempat, jalur apoptosis meningkatkan efek onkolitik. Kelima, virus menginduksi kematian imunogenik, nekrosis, dan autofagi (Song *et al.*, 2019).

Virus *Newcastle disease* dapat merangsang pelepasan “sinyal bahaya” selama bereplikasi dalam sitoplasma sel kanker kemudian merangsang sistem kekebalan untuk menghasilkan sitokin, seperti interferon (IFN)- α , IFN- β , *Kanker Necrosis Factor* (TNF)- α , dan interleukin (IL)-1. Interferon (IFNs) adalah sitokin yang memainkan peran penting dalam pertahanan. Salah satunya adalah IFN tipe 1 (IFN- α dan IFN- β), yang berperan dalam infeksi virus. Sebagai agen antivirus, IFN- α dan β memiliki tiga fungsi. Yang pertama adalah mengaktifkan gen seluler untuk menghambat replikasi virus, merusak mRNA, dan menghambat translasi protein. Kemudian mengaktifkan sel *Natural Killer* (NK) membunuh antigen yang menginfeksi sel normal. Terakhir virus induksi *Major Histocompatibility Complex* (MHC) kelas 1 pada semua sel yang diinfeksi sel kanker (Lutviana *et al.*, 2022; Sucitra, 2018).

Aktivitas antikanker virus *Newcastle disease* dapat mengaktifasi imunitas bawaan dan adaptif terhadap antigen kanker bersamaan dengan antigen virus. Imunitas adaptif, melibatkan antibodi dan limfosit T sitotoksik yang terangsang setelah infeksi virus pada hospes. Virus *Newcastle disease* secara selektif menginfeksi sel kanker dan antigen virus muncul pada sel kanker. Selain itu, infeksi virus *Newcastle disease* menghasilkan upregulasi *Major Histocompatibility Complex* (MHC) kelas 1 agar tubuh mengenali antigen virus dan antigen kanker, kemudian dihancurkan terutama oleh sel *Natural Killer* dan limfosit T sitotoksik CD8+ (Tayeb *et al.*, 2015).

Kondisi mikroskopik pada organ limpa ini, juga terjadi karena penurunan aktivitas

fibrosarkoma akibat injeksi virus *Newcastle disease* sehingga tidak ditemukan gambaran histopatologi. Berdasarkan penelitian yang dilakukan Sewoyo *et al.*, (2021) diketahui jika virus *Newcastle disease* mampu menekan pertumbuhan sel kanker dengan menghambat proses angiogenesis sehingga pasokan nutrisi dan oksigen menjadi berkurang. Pada penelitian yang dilakukan oleh Pradnyandika *et al.*, (2023) juga ditemukan bahwa viroterapi dengan virus *Newcastle disease* mampu menekan keganasan fibrosarkoma dengan menurunkan ekspresi gen p53 mutan yang mengakibatkan aktivitas *Gain of Function* (GOF) pada fibrosarkoma ikut menurun dan mempengaruhi keganasan sel kanker sehingga mengurangi proliferasi, migrasi, dan metastasis sel kanker.

Secara keseluruhan, viroterapi dengan virus *Newcastle disease* menunjukkan kinerja yang baik dan cukup aman untuk pengobatan kanker, hal ini ditunjukkan dengan tidak adanya gambaran histopatologi maupun abnormalitas sel pada limpa.

SIMPULAN DAN SARAN

Simpulan

Viroterapi dengan virus *Newcastle disease* isolat Gianyar-1/AK/2014 tidak berpengaruh terhadap gambaran histopatologi limpa tikus putih penderita fibrosarkoma. Hal ini ditunjukkan dengan tidak ada lesi kongesti, perdarahan, ataupun nekrosis

Saran

Perlu dilakukan penelitian lebih lanjut mengenai keefektifan virus *Newcastle disease* dengan menambahkan variasi ukuran kanker yang akan diterapi.

UCAPAN TERIMAKASIH

Penulis mengucapkan terima kasih kepada segenap pihak yang telah membantu dalam proses penyelesaian penelitian ini sehingga dapat berjalan dengan baik.

DAFTAR PUSTAKA

- Ayu G, Puspawati KD, Rungkat Z. 2012. Peningkatan proliferasi limfosit limpa pada tikus yang diberi makan sorgum. *J. Vet.* 13(1): 26–33.
- Dennis MM, McSporran KD, Bacon NJ, Schulman FY, Foster RA, Powers BE. 2011. Prognostic factors for cutaneous and subcutaneous soft tissue sarcomas in dogs. *Vet. Pathol.* 48(1): 73–84.
- Fournier P, Schirmacher V. 2013. Oncolytic newcastle disease virus as cutting edge between tumor and host. *Biology.* 2(3): 936–975.
- Junqueira LC. 2010. *Histologi Dasar*. 12th ed. Jakarta: Penerbit Buku Kedokteran EGC.
- Kiernan J. 2015. *Histological and Histochemical Methods: Theory and Practice*. 5th ed. Scion Publishing Banbury.
- Leary S, Underwood W, Anthony R, Cartner S, Corey D, Grandin T, Greenacre CB, Gwaltney-Bran S, McCrackin MA, Meyer R, Miller D, Shearer J, Turner T, Yanong R. 2020. AVMA Guidelines for the Euthanasia of Animals. In *American Veterinary Medical Association: Schaumburg, IL, USA*. (Vols. 2020–1, p. 60). American Veterinary Medical Association, Schaumburg, IL, USA.
- Lutviana A, Adi AAAM, Winaya IBO. 2022. Viroterapi virus penyakit tetelo pada tikus penderita fibrosarkoma tidak berpengaruh terhadap histopatologi limpa. *Indon. Med. Vet.* 11(2): 147–158.
- Motalleb G. 2013. Virotherapy in cancer. *Iran. J. Cancer Prev.* 6(2): 101–107.
- Pradnyandika I, Astawa I, Adi A. 2023. Newcastle disease virus as virotherapy agent targeting p53 in rat fibrosarkoma models. *J. Adv. Vet. Res.* 13(1): 65–69.
- Prakoewa, FR. 2020. Peranan sel limfosit dalam imunologi: artikel review. *J. Sains Kes.* 2(4): 525–537.
- Rakhmawati I, Adi AAAM, Winaya IBO, Sewoyo PS. 2022. In vivo oncolytic potency of newcastle disease virus Gianyar-1/AK/2014 virulent strain against mice fibrosarcoma models. *Rev. Elect. Vet.* 23(1): 56–63.
- Setiawan A. 2015. Pengaruh ekstrak etanol akar widuri (*calotropis gigantea* l.) terhadap kadar ifn-y dan ekspresi caspase 3 pada fibrosarcoma mencit (*mus musculus* l.). *Dissertations/Thesis*. Malang: Universitas Islam Negeri Maulana Malik Ibrahim.
- Sewoyo PS, Adi AAAM, Winaya IBO, Sampurna IP, Bramardipa AAB. 2021. The potency of virulent newcastle disease virus Tabanan-1/ARP/2017 as virotherapy agents in rat fibrosarcoma models. *J. Adv. Vet. Res.* 11(2): 64–68.
- Siwi RM, Prasetyorini H. 2019. Pendidikan kesehatan melalui media booklet terhadap peningkatan perawatan diri pasien kanker dengan kemoterapi. *J. Manaj. Asuhan Kep.* 3(1): 2685–1946.
- Sofyan MS, Supranianondo K, Yudaniayanti IS, Novasari A, Paraswati E. 2020. Fibrosarcoma pada anjing golden retriever di rumah sakit hewan pendidikan universitas airangga. *ARSHI Vet. Letters.* 4(2): 33–34.
- Song H, Zhong LP, He J, Huang Y, Zhao YX. 2019. Application of newcastle disease virus in the treatment of colorectal cancer. *World J. Clin. Cases.* 7(16): 2143–2154.
- Sucitra DA. (2018). Ekstrak propolis sebagai preventif infeksi virus ND (newcastle disease) secara in vitro pada kultur makrofag berdasarkan penurunan interferon alpha (Ifn-A) dan interleukin-17 (Il-17). *Dissertations/Thesis*. Malang: Universitas Brawijaya.
- Sukardiman NIDN, Balqianur T. 2015. The role of ethyl acetate fraction of *andrographis paniculata* and doxorubicin combination toward the increase of apoptosis and decrease of VEGF protein expression of mice

- fibrosarcoma cells. *Int. J. Pharm. Pharmaceutical Sci.* 7(4): 347–350.
- Tayeb S, Zakay-Rones Z, Panet A. 2015. Therapeutic potential of oncolytic Newcastle disease virus: a critical review. *Oncol. Virother.* 4: 49-62
- Vascellari M, Baioni E, Ru G, Carminato A, Mutinelli F. 2009. Animal tumour registry of two provinces in northern Italy: incidence of spontaneous tumours in dogs and cats. *BMC Vet. Res.* 5(1): 1–9.
- Wijaya AAGO, Adi AAAM, Winaya IBO. 2018. Perubahan histopatologi embrio ayam pasca inokulasi dengan avian paramyxovirus tipe-1 isolat G1/AK/2014. *Indon. Med. Vet.* 7(4): 2477–6637.
- Yurchenko KS, Zhou P, Kovner AV, Zavjalov EL, Shestopalova LV, Shestopalov AM. 2018. Oncolytic effect of wild-type Newcastle disease virus isolates in cancer cell lines in vitro and in vivo on xenograft model. *PLoS One.* 13(4).

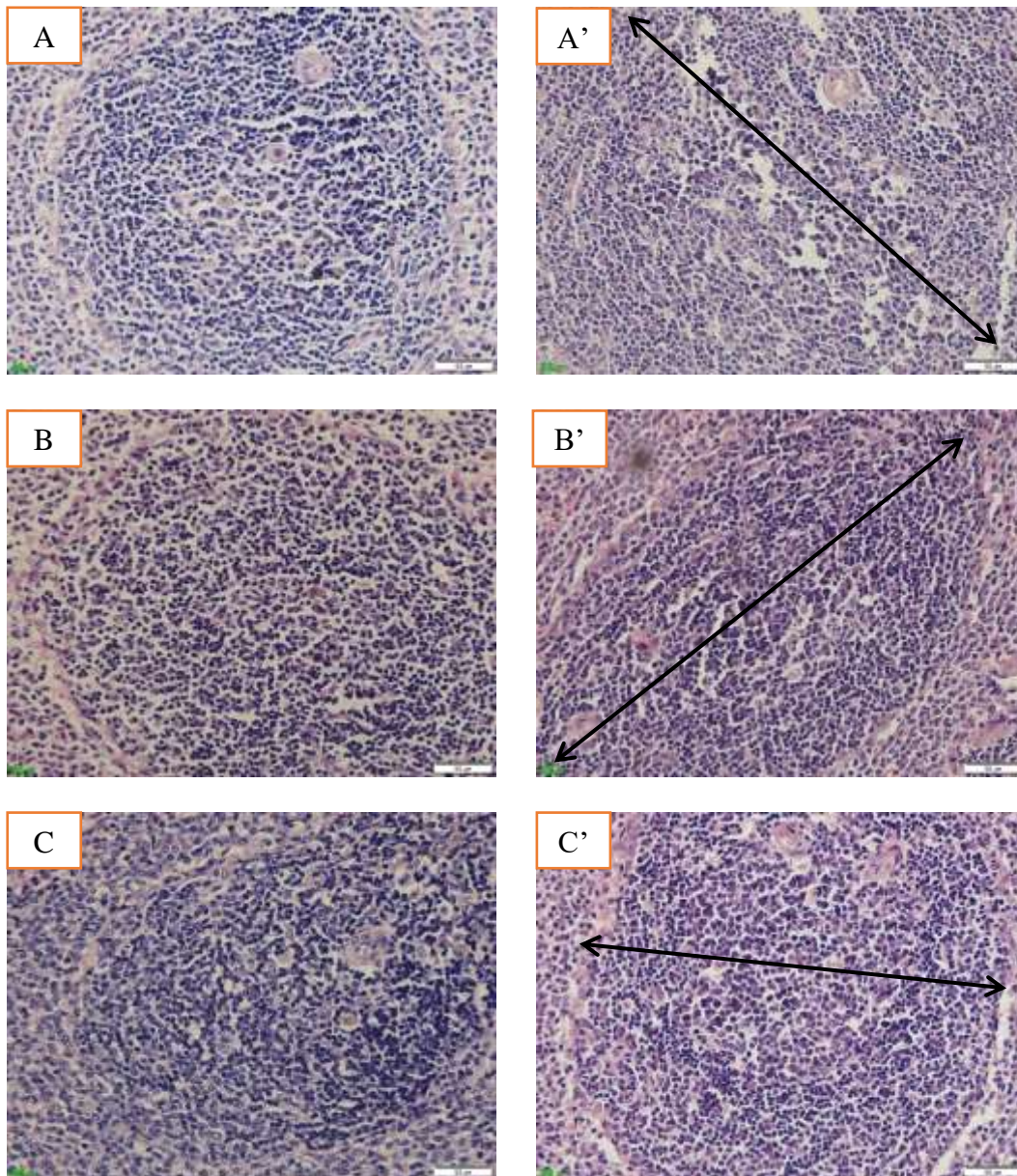
Tabel 1. Derajat Kerusakan Pada Gambaran Histopatologi Limpa Tikus

Parameter	Perlakuan P ₀	Perlakuan P ₁
Kongesti	-	-
Perdarahan	-	-
Nekrosis	-	-

Keterangan: P₀: Tikus kontrol yang diinjeksi *Phosphate Buffer Saline* (PBS).

P₁: Tikus yang di viroterapi menggunakan virus *Newcastle disease*.

-: Tidak terjadi kerusakan



Gambar 1. Histopatologi limpa tikus model fibrosarkoma. Ket. A, B, dan C : Sampel limpa kelompok tikus P₀. A', B', dan C' : Sampel limpa kelompok tikus P₁. tanda panah: Proliferasi limfosit